

# Útvary za mediálním kotníkem

Prostor za mediálním kotníkem (často označovaný jako canalis malleolaris či tarsální kanál) ohraničují **retinaculum musculorum flexorum** (mediálně), **malleolus medialis** (ventrálně) a **tuber calcanei** (dorzálně).

Probíhá zde **šlacha m. tibialis posterior**, **šlacha m. flexor digitorum longus**, **a. tibialis posterior** společně s **v. tibialis posterior**, **n. tibialis** a **šlacha m. flexor hallucis longus**, která se jako jediná ze šlach neopírá o kotník a prochází přes processus posterior tali.

Pro snadné zapamatování se používá mnemotechnické pomůcky:

**TIDIAVENEH** – šlacha m. **T**ibialis posterior, šlacha m. flexor **D**igitorum longus, **A**rteria et **V**ena tibialis posterior, **N**ervus tibialis a šlacha m. flexor **H**allucis longus

**TIDIVANHA** - šlacha m. **T**ibialis posterior, šlacha m. flexor **D**igitorum longus, **V**. tibialis posterior, **A**. tibialis posterior, **N**. tibialis, m. flexor **H**allucis longus

## Související články

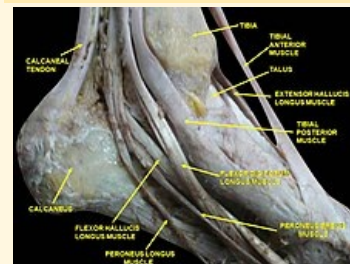
- Mnemotechnické pomůcky do anatomie
- Útvary před mediálním kotníkem
- Útvary za laterálním kotníkem

## Použitá literatura

- ČIHÁK, Radomír. *Anatomie 1*. 2. vydání. Praha : Grada Publishing, a. s., 2008. 516 s. ISBN 80-7169-970-5.
- GRIM, Miloš a Rastislav DRUGA, et al. *Základy anatomie, 5. Anatomie krajiny těla*. 1. vydání. Praha : Galén, 2008. 119 s. ISBN 978-80-7262-179-8.

### Canalis malleolaris

Tarsální kanál



Canalis malleolaris

**Ohraničení** retinaculum  
**mediálně** musculorum  
flexorum

**Ohraničení** tuber calcanei  
**dorzálně**

**Ohraničení** malleolus medialis  
**ventrálně**

**Obsah** m. tibialis posterior,  
m. flexor digitorum  
longus, a. tibialis  
posterior, v. tibialis  
posterior, n. tibialis,  
m. flexor hallucis  
longus

**pomůcka** TiDiAVeNeH