

Achalázie

Achalázie je porucha motility s nedostatečným uvolněním svaloviny a poruchou pasáže sousta z jícnu do žaludku (*chalo* = uvolnit), kdy příčina není v intraluminální obstrukci nebo zevní kompresi jícnu. Je to onemocnění relativně vzácné a má různou tíži projevu.

Jícen je dutý orgán, který navazuje na hltan a ústí do žaludku. Stěna jícnu je tvořena mimo jiné i svalovinou. Vzájemně koordinované stahy svalových buněk ve stěně jícnu řízené místními gangliovými buňkami vedou při polykání ke správnému posunu potravy směrem k žaludku, od něhož je jícen oddělen *dolním jícnovým svěračem* (kruhově zesílená svalovina). Při postupu potravy k žaludku se svěrač opět díky místním gangliovým buňkám otevře a potrava „spadne“ do žaludku.

Podkladem achalázie je neuromuskulární porucha (na úrovni *nervus vagus* nebo ve svalovině jícnu) spojená s úbytkem buněk v *plexus myentericus* a hypertrofií svaloviny. V důsledku postupného ochrnutí svaloviny jícnu dochází k vážnutí posunu sousta do žaludku při polykání. Zvyšování intraluminálního tlaku může vést ke vzniku pulzních divertiklů nad svěrači.

Rozdělení

- **Krční** (kriko-faryngeální) – porucha relaxace horního jícnového svěrače při polykání;
- **Ezofago-kardiální** – úbytek peristaltiky a neschopnost relaxace dolního jícnového svěrače při polykání.

Chicagská klasifikace^[1] na podkladě hodnocení dysfunkce peristaltiky a obstrukce dolního jícnového svěrače rozděluje achalázie jícnu na tři typy:

I. typ	"klasická" forma s vymizelou peristaltikou, bez presurizace
II. typ	s panezofageální presurizací a bez spasmu; nejčastější typ achalázie, nejlepší prognóza
III. typ	s přítomností předčasných spastických kontrakcí; vzácná, s nejhorší prognózou

Příčiny

Příčiny vzniku achalázie nebývají známy. Z nějakého důvodu začnou zanikat nervové gangliové buňky ve stěně jícnu a ve stěně svěrače, svalové buňky tím ztratí inervaci a přestanou fungovat, což vede k výše uvedeným problémům.

Projevy

Projevy nemoci vznikají postupně.

Zásadním projevem je **porucha polykání** neboli **dysfagie**. Nemocný začne mít zprvu problém polykat velká tuhá sousta, zakuckává se, cítí **bolest a tlak** na hrudi v době jídla (jídlo se hromadí v jícnu a nepostupuje dále). Nemocný člověk si pomáhá tím, že sousta hojně zapíjí. Tekutiny nemocným jícnem lépe procházejí a mohou vzít tuhé části potravy s sebou.

Dalším příznakem je **častý kašel**, který se typicky objevuje v noci, a **opakující se infekce dolních cest dýchacích** (opakované zápal plic). Je to způsobeno častým zatékáním městnatější potravy do dýchacích cest. Dýchací cesty jsou sice chráněny záklopkou hrtanovou (*epiglottis*), nicméně když potrava v jícnu stagnuje, je šance jejího průniku i přes existenci záklopkou velká.

Diagnostika

Podezření zjistí lékař při stížnostech pacienta na horší polykání tuhé stravy a na další výše uvedené příznaky. Z vyšetření lze provést:

- **Gastroskopii** – vyloučí jiné příčiny (například zúžení jícnu nádorem), zkušený endoskopista dokáže achalázii jícnu rozpoznat pouhým pohledem.
- **RTG pasáž jícnu** – při tomto vyšetření pacient vypije kontrastní látku a rentgenem se ozřejmí jeho polykačí akt. Zjistíme tak tvar jícnu, jeho náplň a jak látka odtéká dolním svěračem. Pokud se látka hromadí v jícnu a neodtéká, naše podezření to potvrzuje. Podle RTG nálezu se rozlišují 4 stadia:
 1. nekoordinovaná funkce dolního svěrače, hypertrofie svaloviny s aperistaltickými stahy, bez dilatace jícnu;
 2. postupná dilatace jícnu, úbytek peristaltiky s trvalým hypertonem dolního svěrače;
 3. amotilní forma, hypertonus dolního svěrače, dilatace a elongace jícnu bez peristaltiky (atonie jícnu);
 4. dolichomegaesofagus;
- Konečným vyšetřením je tzv. **jícnová manometrie** – při té se do jícnu zasune tenký drát, který měří tlak v jednotlivých částech jícnu. Pokud se při polknutí zjistí nárůst tlaku v dolním jícnovém svěrači, je diagnóza

achalázie prakticky jistá. Tlak v dolním jícnovém svěrači by totiž měl při polknutí klesnout, aby potrava mohla vklouznout z jícnu do žaludku.

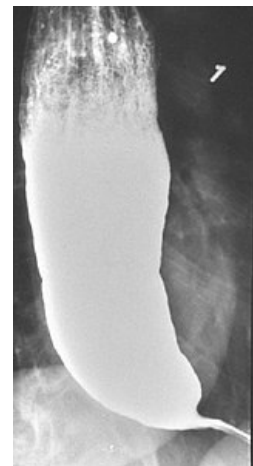
Prevence

Není možná. Pokud ovšem člověk zjistí jakékoliv problémy s polykáním, měl by navštívit lékaře. Kromě achalázie by mohlo jít i o nádorové onemocnění jícnu (typicky muži kolem 50 let věku). Rostoucí nádor může dutinu jícnu utlačovat a způsobit tak podobné příznaky. Nemocný s již zjištěnou achalázií jícnu by se měl kromě léčby **pravidelně kontrolovat endoskopem**, protože u achalázie je **zvýšené riziko vzniku nádorů jícnu**.

Léčba

Vzhledem k tomu, že neznáme příčinu achalázie, je i léčba relativně svízelná.

- **Režimová opatření**
 - Je vhodné doporučit nemocnému jíst **méně tuhou stravu** (kaše, rozmačkaná a mletá strava) a jídlo **vydatně zapíjet**.
- **Konzervativní léčba**
 - Podávání blokátorů vápníkových kanálů napomáhá relaxaci jícnového svěrače.
- **Endoskopická léčba**
 - Injekce botulotoxinu do dolního jícnového svěrače způsobí jeho relaxaci. Další možností je roztáhnout jícen prostřednictvím balónkové dilatace.
- **Chirurgická léčba**
 - Provádí se Hellerova myotomie dolního nebo horního svěrače, při neúspěchu myotomie následuje resekce jícnu. Zároveň je třeba chirurgicky upravit vyústění jícnu do žaludku, aby se zabránilo refluxu žaludečního obsahu zpět do jícnu.
 - Novinkou je tzv. **perorální endoskopická myotomie (POEM)**, spočívá v zavedení endoskopu do jícnu a vytvoření tunelu mezi sliznicí a svalovinou až do oblasti kardií, následně se provede myotomie až k adventicii (nesmí být porušena), na závěr se otvor uzavře pomocí speciálních klipů^[2]



Skiagram jícnové achalázie

Odkazy

Externí odkazy

- Achalazie (<https://www.stefajir.cz/?q=achalazie>) (na stránkách stefajir.cz)

Související články

- Onemocnění jícnu
- Difúzní spasmus jícnu

Zdroj

- ŠTEFÁNEK, Jiří. *Medicína, nemoci, studium na 1. LF UK* [online]. [cit. 24.03.2010]. <<https://www.stefajir.cz/>>.
- PASTOR, Jan. *Langenbeck's medical web page* [online]. [cit. 2009]. <<https://langenbeck.webs.com/>>.

Literatura

1. KRAJČIOVÁ, J., R. PROCHÁZKA a J. PINTOVÁ. Vzácny typ achalázie jícnu III. typu řešený perorální endoskopickou myotomií (POEM). *Gastroent Hepatol* 2013; 67(4): 261-263. 2013, roč. 4, s. 261-263, ISSN 1804-7874.
2. Klinika hepatogastroenterologie, IKEM. *POEM dorazil do České republiky* [online]. [cit. 2012]. <<http://www.endoskopiste.cz/ruzne-1/nove-endoskopicke-techniky/poem-dorazil-do-ceske-republiky.aspx>>.