

# Anaplastický karcinom štítné žlázy

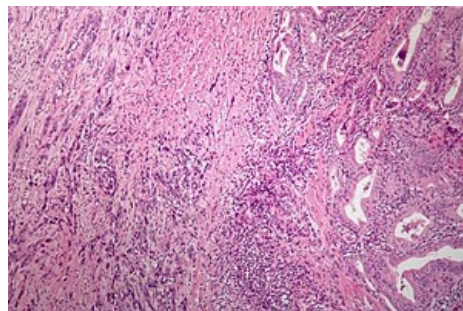
Anaplastický karcinom štítnice je vzácný (1–5 % karcinomů štítné žlázy). Obvykle postihuje osoby nad 60–70 let. Pro tento typ nádoru je typický rychlý růst nádorového uzlu, invaze do okolí a mechanický syndrom (z útlaku). Vytváří časně vzdálené metastázy (uzliny, plíce, játra, CNS).

## Terapie

- Radikální chirurgický zákrok (totální thyreoidektomie),
- paliace – cytostatika + zevní ozáření.
- často léčba pouze symptomatická.

## Prognóza

- Nepříznivá, medián přežití 5 měsíců<sup>[1]</sup>.



Anaplastický karcinom ŠŽ

## Odkazy

### Související články

- Nádory štítné žlázy
- Diferencovaný karcinom štítné žlázy
- Medulární karcinom štítné žlázy

### Použitá literatura

- DÍTĚ, P., et al. *Vnitřní lékařství*. 2. vydání. Praha : Galén, 2007. ISBN 978-80-7262-496-6.
- BENEŠ, Jiří. *Studijní materiály* [online]. ©2007. [cit. 2014]. <<http://jirben.wz.cz>>.

### Reference

1. KEUTGEN, Xavier M, Samira M SADOWSKI a Electron KEBEBEW. Management of anaplastic thyroid cancer. *Gland Surg* [online]. 2015, vol. 4, no. 1, s. 44-51, dostupné také z <<https://www.ncbi.nlm.nih.gov/pmc/articles/PMC4321056/?tool=pubmed>>. ISSN 2227-684X.