

Anatomické názvosloví

Při popisu stavby lidského těla vždy vycházíme ze základní anatomické polohy těla, kterou je vzpřímený stoj s horními končetinami svěšenými podél boků a s dlaněmi obrácenými vpřed. Z této polohy vycházíme bez ohledu na momentální polohu vyšetřované osoby. K usnadnění popisu a pro jeho naprostou jednoznačnost používáme zvláštní názvy některých rovin a směrů.

Základní roviny

- **střední (mediánní)** – prochází předozadně středem těla a dělí ho na dvě souměrné poloviny
- **sagitální (někdy také šípová)** – všechny roviny rovnoběžné s rovinou mediánní
- **frontální** – všechny kolmé na rovinu mediánní a rovnoběžné s kostí čelní
- **transverzální** – roviny kolmé na všechny předozadní, v základní anatomické poloze jsou orientovány horizontálně

Základní směry

Vertikální

- směr k hlavě – *kraniální* (cranium – lebka)
- horní – *superior*
- směr k pánevnímu konci – *kaudální* (cauda – ocas)
- dolní – *inferior*
- na končetinách:
 - směrem k trupu – *proximální* (proximalis)
 - směrem od trupu – *distální* (distalis)

Předozadní

- směr dopředu – *ventrální* (ventralis)
- přední – *anterior*
- směr dozadu – *dorzální* (dorsalis)
- zadní – *posterior*

Horizontální

- směr ke střední rovině – *mediální* (medialis)
- směr od této roviny ke stranám – *laterální* (lateralis)
- napravo, pravý – *dexter*
- nalevo, levý – *sinister*

Označení hloubky

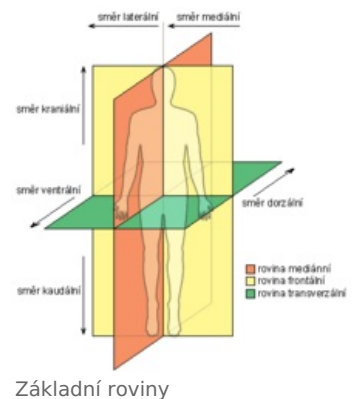
- povrchový – *superficialis*
- zevní – *externus*
- hluboký – *profundus*
- vnitřní – *internus*

Základní pohyby

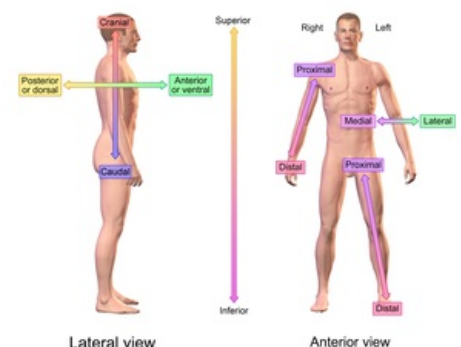
- ohnutí – *flexe*
- natažení – *extenze*
- otáčivý pohyb předloktí:
 - palcem k tělu – *pronace*
 - malíkem k tělu – *supinace*
- odtažení – *abdukce*
- přitažení – *addukce*
- elevace – *zdvihnutí*
- deprese – *pokles*

Odkazy

Související články



Základní roviny



Directional References

podrobnější orientace na těle

- Hlavové nervy
- Kýla

Externí odkazy

- Orientace na lidském těle (česká wikipedie)
- Anatomical terms of orientation anglická wikipedie

Zdroj

- PETROVICKÝ, Pavel, et al. *Anatomie s topografií a klinickými aplikacemi : Orgány a cévy*. 1. vydání. Martin : Osveta, 2001. 463 s. sv. 1. s. 24-28. ISBN 80-8063-046-1.
- ČIHÁK, Radomír a Miloš GRIM. *Anatomie*. 2., uprav. a dopl vydání. Praha : Grada Publishing, 2002. 470 s. sv. 1. s. 53-57. ISBN 80-7169-970-5.