

# Anatomie parodontu

Parodont, neboli závěsný aparát zubu, je tvořen čtyřmi základními komponentami: **gingivou**, **periodonciem**, **alveolární kostí** a **cementem** na povrchu kořene. Každá z těchto součástí má svůj nezastupitelný význam, jedinečnou strukturu a funkci. Patologické procesy postihující i pouze některou ze složek mohou významně ovlivňovat parodont jako celek.

## Gingiva

Mezi *gingivou*, která má světle růžovou barvu, a *alveolární sliznicí*, která je sytě červená, je ostrá linie, jež se nazývá **mukogingivální hranice**. Na palatinální straně není alveolární sliznice, ale tuhá palatinální sliznice, která od gingivy není ostře ohraničena a přechází v ni plynule.

Marginální okraj gingivy vybíhá v **interdentální papily**. Každá interdentální papila má 3 části - vestibulární, orální a *sedlo papily*, které kopíruje bod kontaktu a je různě široké u různých zubů (u molárů široké, u řezáků úzké).

Gingiva se dělí na dva typy: *volnou* a *připojenou*.

### Volná (marginální gingiva)

Volná gingiva přiléhá pevně ke krčku zubu asi 2 mm nad úrovní **cementosklovinné hranice**, tvoří tak lem o šířce 0,5–2 mm, má lesklý povrch a za fyziologických okolností bledě růžovou barvu.

### Připojená gingiva

Připojená gingiva je spojena s kostí a dosahuje až k **mukogingivální hranici**, na jejím povrchu můžeme najít tzv. *stipling* (dolíčkování), které vzniká poutáním kolagenních vláken. Funkcí připojené gingivy je zabránění pohybu marginální gingivy při pohybu alveolární sliznice. Ve frontálním úseku dochází k větším pohybům vlivem pohybu rtů, připojená gingiva by zde měla mít alespoň 3 mm, v distálním úseku dochází vlivem pohybu tváří k menším pohybům alveolární sliznice, tudíž zde stačí 2 mm připojené gingivy.

## Gingivální epitel

Z histologického hlediska je gingiva kryta třemi typy epitelu – **orálním gingiválním**, **sulkulárním** a **spojovacím**.

- **Orální gingivální epitel** je lokalizován mezi mukogingivální hranicí a gingiválním okrajem, zaujímá tak největší povrch gingivy. Je tvořen vícevrstevným dlaždicovým rohovějícím epitelem jako součást tzv. *mastikační sliznice*. U některých lidí může obsahovat pigmentové buňky (*melanocyty*), které dávají gingivě odstín odlišný od standardní růžové barvy.
- **Sulkulární epitel** vystýlá povrch *gingiválního sulku*, což je žlábek kolem zubu, který by za fyziologických okolností měl být hluboký do 2 mm. Sulkulární epitel je vrstevnatý dlaždicový nerohovějící.
- **Spojovací** neboli **junkční epitel** sahá od dna gingiválního sulku až k cementosklovinné hranici a je pevně spojen s povrchem zubu, je histologicky shodný s epitelem sulkulárním.

## Pojivová vlákna gingivy

Gingiva obsahuje základní 4 typy pojivových vláken, z nichž je většina připevněna k povrchu kořene.

1. Od povrchu kořene k okraji gingivy sahají **dentogingivální vlákna**.
2. Od povrchu kořene na povrch alveolární kosti jdou **dentoperiostální vlákna**.
3. Mezi krčkovými partiemi sousedních zubů v horizontálním směru procházejí nad linií alveolární kosti **transdentální vlákna**.
4. **Cirkulární vlákna** jdou kolem dokola zubu a tvoří tak manžetu, která drží gingivu pevně u zubu.

## Alveolární kost

Kvalitu další součásti parodontu – **alveolární kosti** - posuzujeme podle *rentgenových snímků*, nejčastěji podle intraorálního rentgenového statusu. Rentgenový status je v dnešní době pomalu vytlačován OPG, na kterém je ale méně čitelná oblast frontálních zubů, někdy je tedy vhodné doplnit OPG pomocí konkrétních intraorálních snímků.

Mezi jednotlivými zuby rozlišujeme **interdentální septum**, u vícekořenových zubů mezi jednotlivými kořeny pak **septum interradiální**.

Na rentgenovém snímku hodnotíme 2 základní parametry - vztah okraje alveolární kosti k zubu a kvalitu kosti.

## Vztah alveolární kosti k zubu

Za fyziologických okolností sahá okraj alveolární kosti maximálně 1 mm pod úroveň **cementoskovinné hranice**. Pokud okraj kosti sahá níže, jedná se o stav patologický. Snížení okraje kosti bez porušení její struktury přisuzujeme tzv. *atrofii parodontu*.

## Kvalita alveolární kosti

Na rentgenovém snímku rozlišujeme 2 typy kostní tkáně - **spongiózu a kompaktu**.

- **Spongióza** má typickou houbovitou strukturu a tvoří hlavní objem alveolární kosti.
- **Kompakta** je zřetelná jako bílá linie na celém povrchu septa. Rozrušení povrchové kompakty je typickým projevem *parodontitid*.

Mezi kompaktou a povrchem zubu na rentgenogramu vidíme tmavou linii určité šířky, která odpovídá **parodontální štěrbině**. Za fyziologických okolností je parodontální štěrbina široká ve střední části 0,3 mm, u apexu 0,33 mm a u krčku 0,35 mm.

## Periodontium (ozubice, závěsné parodontální vazy)

Ozubice je vaskularizovaná tkáň, tvořící syndezmotické spojení zubu a čelisti. Je velmi buněčná a obsahuje velké množství vláken, vyplňuje prostor mezi povrchem kořene zubu a alveolární kostí - parodontální štěrbinu. 1-2 mm apikálně od cemento-skovinné hranice přechází v připojenou gingivu.

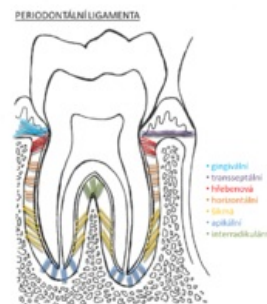### Parodontální vazy (Sharpeyova vlákna)

jsou velmi *pevná kolagenní vlákna* tvaru písmene S, díky kterému se při náksu netrhají, ale plynule protahují a odolávají tak excesivním silám při žvýkání. Mezi těmito vlákny je velké množství **nespecifikovaných mezenchymálních buněk**, ze kterých se vlákna mohou obnovovat.

Základní 4 skupiny parodontálních vazů jsou:

1. **Alveolární vlákna**, která začínají na krčkové části kořene a jdou šikmo apikálně k okraji alveolární kosti.
2. **Horizontální vlákna**, která jsou početnější než vlákna alveolární.
3. **Šikmá vlákna** jdou od kosti šikmo apikálně k povrchu kořene, jsou nejčetnější.
4. **Apikální vlákna** mají radiální průběh na všechny strany kolem apexu zubu.

Mezi parodontálními vazy probíhají **lymfatické a krevní cévy** a také **nervová vlákna** s volnými nervovými zakončeními, která reflexním mechanismem chrání zub před přetížením.



Struktura vazivových vláken kotvících zub.

## Cement

Cement je struktura na povrchu kořene, do které jsou kotveny parodontální vazy.

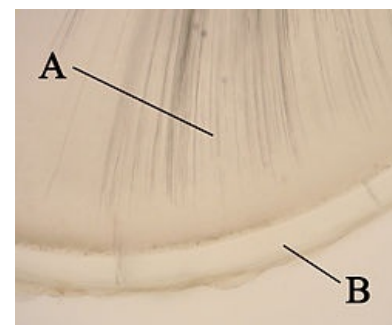
Máme základní 2 typy cementu - **primární** (acelulární) a **sekundární** (celulární).

### Primární cement

Primární cement vzniká za embryonálního vývoje a neobsahuje žádné buňky, nemá tudíž možnost se jakkoliv přetvářet.

### Sekundární cement

Sekundární cement obsahuje **cementoblasty** (cementocyty), které mu dávají možnost se přetvářet v průběhu života podle zatížení zubu a kotvit tak parodontální vazy dle momentální potřeby. Čím více je zub zatěžován, tím více cementu se tvoří. Mohou tak vznikat **hypercementózy**, které dělají problémy v případě potřeby extrakce zubu.



A - dentin; B - cement

## Odkazy

### Související články

- Patologie parodontu
- Parodontologie - základy

### Zdroj

- POLENÍK, Pavel. *Anatomie parodontu* [přednáška k předmětu Preventivní zubní lékařství, obor Zubní

## Použitá literatura

- POLENÍK, Pavel. *Subgingivální ošetření v praxi zubního lékaře*. 1. vydání. Praha : Quintessenz, 2008. ISBN 978-80-8679-04-5.
- LINDHE, Jan, Thorkild KARRING a Niklaus Peter LANG, et al. *Clinical Periodontology and Implant Dentistry*. 4. vydání. Oxford : Blackwell Munksgaard, 2003. ISBN 1-4051-0236-5.