

# Arteriální katetr

**Arteriální katetr** se používá jako vstup do tepenného řečiště pacienta – nejčastěji do **arteria radialis** nebo **arteria femoralis**, v některých případech i do **arteria dorsalis pedis**.

## Indikace

Jednou z indikací je nutnost nepřetržitého invazivního měření krevního tlaku u **oběhově nestabilních pacientů**, především při nutnosti podávat vazoaktivní látky – invazivní měření tak umožňuje okamžitou reakci na rychlé změny tlaku a zhodnocení vlivu podávaných farmak. Katetr také umožňuje odhad tepového objemu a tím i srdečního výdeje. Dále je katetr indikován u **složitých operačních výkonů**, u kterých můžeme předpokládat kardiovaskulární komplikace. Dále je indikován u operací v řízené hypotenzi, kardiochirurgii a intraoperativním svorkování velkých cév. Druhou skupinou indikací je umožnění přístupu do arteriálního řečiště **při nutnosti opakovaných odběrů** arteriální krve na vyšetření (např. krevní plyny). Také je využíván u polytraumat, popáleninových úrazů nebo pokud **není možno krevní tlak měřit neinvazivně**. Vstup do tepenného řečiště se také používá v **intervenční radiologii a kardiologii**.

## Kontraindikace

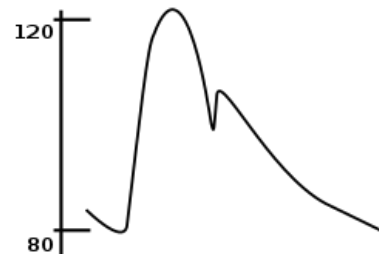
Mezi ně patří infekce v místě vpichu, poranění tepny nebo končetiny proximálně od místa vpichu, nádorové onemocnění na končetině nebo snížení lymfatické drenáže končetiny (např. po mastektomii s axilární lymfadenektomií) či arteriální insuficience nebo uzávěr arterie.

## Princip měření TK

Tlak v tepně se přímo přenáší na sloupec tekutiny v dutině katetru. Není-li právě z katetru odebírána krev, aplikován proplachovací roztok nebo jinak snímání znemožněno, tlak je konvertován tlakovým převodníkem na elektrický signál, který je zesílen a převezen na obrazovku monitoru.

## Hodnocení křivky invazivního TK

Průběh tlakové křivky se liší dle snímané cévy – v proximální aortě je patrný menší rozdíl mezi systolickým a diastolickým tlakem, mění se tvar a umístění dikrotického zářezu (uzávěr aortální chlopně). Čím distálněji, tím jsou měřené tlaky obvykle paradoxně vyšší (ačkoliv z fyzikálního hlediska teče krev z místa o vyšším tlaku do místa o nižším tlaku) – zvyšuje se odpor cév, a navíc se přidává komponenta gravitace – v dolních končetinách je vlivem gravitace tlak vyšší. Pro hodnocení tlaku je třeba dbát na **polohu tlakového snímače** – pokud je pod úrovní srdce, měříme hodnoty falešně vysoké a naopak.



Tvar křivky arteriálního tlaku

## Topografie a přístupy

- **Arteria radialis** – palpujeme na radiální straně zápěstí mezi radiem a musculus flexor carpi radialis. Pro snadnější palpaci a následnou punkci je vhodné polohování končetiny do dorzální flexe.
- **Arteria brachialis** – palpujeme v loketní jamce mediálně od šlachy musculus biceps brachii na extendované horní končetině.
- **Arteria axilaris** – v prostoru pod musculus coracobrachialis při abdukované končetině v externí rotaci a 90° flexi v lokti.
- **Arteria femoralis** – palpce v třísle pod ligamentum inguinale zhruba v mediální části stehna.
- **Arteria dorsalis pedis** – na dorzální straně nožní klenby mezi prvním a druhým metatarsem.

Pro lepší orientaci je možné použít ultrazvukovou kontrolu.

Technicky je arteriálním vstupem i Swan-Ganzův katetr, který se zavádí přes žilní systém zaplavením přes pravostranné srdeční oddíly do a. pulmonalis. Jeho využití je však popsáno v samostatném článku a jeho indikace jsou odlišné od indikace systémového arteriálního katetru.

V těchto topografických místech lze odebrat arteriální krev i jednorázově punkcí jehlou bez katetru, především pro vyšetření krevních plynů.

## Vybavení pro punkci arterie

Pro punkci potřebujeme pomůcky pro sterilní punkci arterie (desinfekční roztok, sterilní roušky, sterilní rukavice, lokální anestetikum a injekční stříkačku s jehlou k jeho aplikaci), přetlakový set k napojení arterie na měřič krevního tlaku (infuse a tlaková manžeta) a vlastní punkční set, který se liší podle použité techniky:

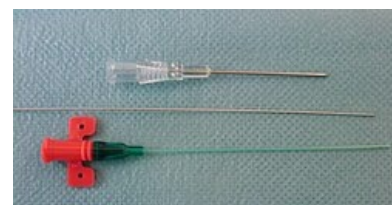- pro **Seldingerovu techniku** (punkční jehla, vodičí drát, vlastní katetr),
- pro *over the needle techniku* speciální punkční jehlu podobnou kanylám pro zajištění periferní žíly,
- pro intervenční techniky speciální zavaděč, který umožní introdukci katetrizačních nástrojů do lumina cévy – vlastní punkce probíhá obvykle Seldingerovou technikou.

## Postup zavádění katetru

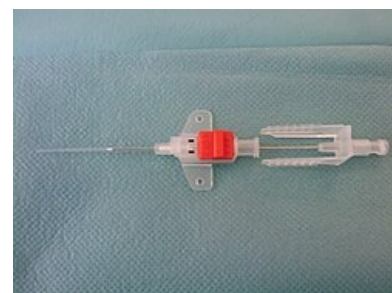Aseptická technika – desinfekce, sterilní krytí, rouška přes ústa, sterilní rukavice. Nutné je dostatečné lokální umrtvení (Lidokain 1%, Mepivakain), dále ověření správnosti punkce (při pulsové vlně z katetru vytéká krev) a pečlivá dokumentace (datum a čas zavedení, místo vpichu, použití lokálních anestetik).

### Postup krok za krokem

- Indikace výkonu,
- poučení pacienta,
- polohování pacienta,
- palpce arterie a ozřejmení vedoucích anatomických struktur,
- příprava operačního pole (desinfekce a sterilní zarouškování),
- lokální umrtvení pomocí lokálního anestetika,
- vlastní punkce arterie,
  - při Seldingerově metodě – zavedení katetru po vodiči přes předem dilatovaný punkční kanál a následné vynětí vodiče,
- napojení na infuzní set,
- pečlivá fixace zavedeného katetru stehem nebo sterilní páskou,
- napojení na senzor a monitor pro arteriální měření krevního tlaku ⚠  
**Senzor musí být umístěn v úrovni levé srdeční komory!** ,
- po kalibraci měříme krevní tlak.



Arteriální katetr pro Seldingerovu techniku



Arteriální katetr pro „over the needle“ techniku

Při jakékoli další manipulaci s celým systémem se snažíme dodržet sterilní postup.

## Vyjmutí katetru

Katetr vyjmeme:

- pokud již není dále indikován.
- Při komplikacích jako je infekce nebo nejistá poloha katetru (např. vysunutí při špatné fixaci).

### Postup při odstranění katetru

- Odstranění fixace katetru,
- desinfekce místa vpichu,
- vyjmutí katetru,
- sterilní krytí,
- aplikace tlaku na ránu,
- dokumentace (čas vyjmutí, vzhled místa vpichu, komplikace).

## Komplikace

Mezi možné komplikace při použití arteriálního katetru patří perforace arterie a následné krvácení a hematoma, infekce, trombóza a embolizace, otok, zalomení nebo ucpání jehly, špatná fixace katetru se změnou jeho polohy a možnosti tepenného krvácení.

## Video

Toto video zobrazuje punkci a. radialis Seldingerovou technikou. (V části videa s vlastní punkcí je použit simulátor, proto je „krev“ světlá a teče velmi pomalu oproti obvyklé reálné situaci.)



## Odkazy

### Externí odkazy

► Zavedení katetru (<https://www.youtube.com/watch?v=F1s08XoKdYY&feature=Playlist&p=B1BB55102ED85F76&index=1>) – YouTube instruktáž (anglicky)

### Související články

- Krevní tlak
- Monitorování krevního tlaku
- Kanylace tepny

### Použité materiály a literatura

- FN Olomouc Vstupy do arteriálního řečiště a ošetrovatelská péče (<http://public.fnol.cz/www/urgent/seminare/20071122/ART.pdf>)
- KARIM VFN Zajištění intravenózního, intraarteriálního, tracheálního a intraoseálního vstupu (<http://www.karim-vfn.cz/userfiles/image/download-arip/zajisteni-intravenozniho-intraarterialniho-trachealniho-a-intraosealniho.pdf>)
- ProceduresConsult Arterial Line Placement (<http://www.proceduresconsult.com/medical-procedures/arterial-line-placement-AN-procedure.aspx>)
- DOEFFINGER, Joachim a Franz JESCH, et al. *Intensivmedizinisches Notizbuch*. 4. vydání. Wiesbaden : Abbott GMBH, 2002. ISBN 3-926035-35-8.
- ŠEVČÍK, Pavel, et al. *Intenzivní medicína*. 3. vydání. Galén, 2014. 1195 s. s. 154–155. ISBN 9788074920660.