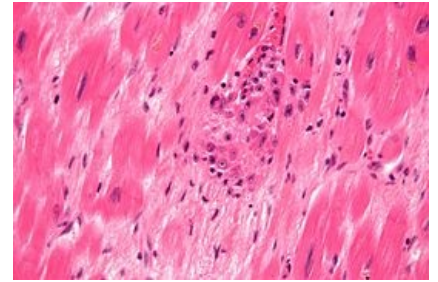


Aschoffovy buňky



Aschoffovy buňky jsou histiocytární elementy nacházející se v okolí fibrinoidní nekrózy Aschoffových uzlíků při revmatické endokarditidě. V porovnání s Aničkovými buňkami jsou větší, mohou být mnohоядерné (1, 2 nebo 3 jádra) a mají bazofilní cytoplazmu.



Odkazy

Použitá literatura

- POVÝŠIL, Ctibor, Ivo ŠTEINER a Pavel DUŠEK, et al. *Speciální patologie*. 2. vydání. Praha : Galén, 2007. 430 s. ISBN 978-807262-494-2.
- VOKURKA, Martin a Jan HUGO, et al. *Velký lékařský slovník*. 5. vydání. Praha : Maxdorf, 0000. 1008 s. Jessenius; ISBN 80-7345-058-5.