

# Bronchogenní karcinom

Pod pojmem bronchogenní karcinom se rozumí karcinom průdušek i plicního parenchymu.<sup>[1]</sup> Morfologicky bronchogenní karcinom dělíme na 2 typy: **malobuněčný (SCLC)** a **nemalobuněčný bronchogenní karcinom (NSCLC)**. SCLC představuje asi 20–25%, NSCLC 75–80%.<sup>[1]</sup> Nemalobuněčný karcinom obsahuje 3 podtypy nádoru – spinocelulární karcinom, adenokarcinom a velkobuněčný karcinom. Plicní nádor může být taky kombinovaný – obsahuje složku SCLC a jiného histologického typu.

**⚠ Histologické určení karcinomu je nezbytné, protože prognóza a léčba malobuněčného a nemalobuněčného karcinomu je diametrálně odlišná!**

## Biologické vlastnosti

**Malobuněčný karcinom** (SCLC) roste rychle a časně vytváří vzdálené metastázy. Z tohoto důvodu jsou omezené možnosti chirurgické léčby nádoru. Karcinom však dobře reaguje na chemoterapii a radioterapii.

**Nemalobuněčný karcinom** (NSCLC) roste pomaleji než předchozí typ nádoru, a proto je možné nádor řešit chirurgicky – resekci nádoru. Senzitivita na léčbu je u tohoto typu nádoru menší.

## Epidemiologie

V celosvětovém měřítku je bronchogenní karcinom nejčtenější malignita u mužů v incidenci i mortalitě. U žen mu patří třetí místo v incidenci a druhé v mortalitě (za nádory prsu). Celosvětově se podílí na 20 % všech úmrtí na rakovinu.<sup>[2]</sup>

V České republice bronchogenní karcinom vykazuje druhou nejvyšší incidenci (93/100 000 obyv<sup>[1]</sup>.) mezi zhoubnými nádory. V ženské populaci má stoupající incidenci a celkově se pohybuje na úrovni 60/100 000 obyv. Nejvyšší výskyt je mezi 70. až 85. rokem života.<sup>[3]</sup>

## Etiologie

Vlivy, které způsobují vznik bronchogenního karcinomu, můžeme rozdělit na **endogenní** a **exogenní**. Mezi endogenní vlivy patří zvýšená aktivita cytochromu P450 (zvýšená tvorba karcinogenů z cigaretového kouře), snížená funkce glutathion S-transferázy, snížená aktivita buněčných mechanismů pro opravu DNA a také mutace genu TP53.

Nejvýznamnější exogenní příčina je kouření. Popisuje se, že 90 % nádorů plic se vyskytuje u kuřáků<sup>[4]</sup>. Pasivní kouření představuje rovněž zvýšené riziko. Dalším rizikovým faktorem je zvýšená expozice radonu. <sup>222</sup>Rn vzniká rozpadem uranové hmoty. V České republice se vyskytuje zvýšená expozice přírodního radonu v Jihočeském kraji<sup>[5]</sup>. Další významné karcinogeny jsou součástí pracovní zátěže – azbest, anorganické sloučeniny arzenu, sůry, sloučeniny chromu, niklu nebo PVC. Dalším rizikovým faktorem je ionizující záření.

## Klinický obraz

Bronchogenní karcinom nevykazuje časně příznaky. **Jakmile se příznaky nemoci objeví, jedná se už o karcinom ve stadiu pokročilém<sup>[1]</sup>.** Příznaky dělíme do tří skupin: **intratorakální, extratorakální a paraneoplastické**.

### Intratorakální příznaky

Intratorakální příznaky závisejí na velikosti a lokalizaci primárního nádoru.

- U centrálně rostoucích nádorů:* kašel (u 45–75 % nemocných – zpočátku suchý, dráždivý, poté až produktivní); změna charakteru chronického kašle (větší intenzita, frekvence, dráždivost); hemoptýza (20–30 %); stridor při zúžení hlavních dýchacích cest; bronchopneumonie při obstrukci bronchů; syndrom horní duté žíly jako následek útlaku zvětšenými mizními uzlinami; chraptot při útlaku n. laryngeus recurrens, kde dochází k paréze hlasových vazů; v pokročilých stadiích i dušnost.
- U periferně rostoucích nádorů:* bolest na hrudi, dušnost restriktivní povahy.
- Pancoastův nádor – důsledek lokální progresse nádoru rostoucího v plicním hrotu, který může postihnout:
  - plexus brachialis – kruté bolesti horní končetiny, paréza;
  - krční sympatickou pletěň – vzniká Hornerův syndrom (mióza, ptóza, enoftalmus).

### Extrathorakální příznaky

- Při metastáze do CNS – bolesti hlavy, porucha vizu, neurologické nebo psychické poruchy.
- Při metastáze do kostí – anémie, leukoerytroblastóza, bolest, patologické fraktury.
- Metastázy do jater se projeví ikterem a další hepatobiliární symptomatologií.

### Paraneoplastické příznaky

U bronchogenního karcinomu jsou velmi časté, mohou být i prvním projevem onemocnění.

- Endogenní paraneoplastické syndromy zahrnují hyperkalcémii a hypofostatemii při ektopické sekreci parathormonu.
- Hyponatrémie – neadekvátní sekrece ADH.
- Cushingův syndrom s hypokaliémií při ektopické sekreci ACTH.
- Hypertrofická osteoartropatie – paličkovité prsty, periostitida.
- Kožní – dermatomyozitida.
- Neurologické – periferní neuropatie, svalové myopatie.
- Svalové – myastenienie.
- Hematologické.

## Diagnostika

Jenom na základě fyzikálního vyšetření a zobrazovacích metod nemůžeme diagnostikovat bronchogenní karcinom. Definitivní diagnózu můžeme stanovit jenom na základě **histopatologického vyšetření**. Pro pacienta (obzvlášť s plicní chorobou) je biopsie vždycky zátěží, proto je k ní třeba přistupovat až při vážném podezření na onkologické onemocnění.

### Fyzikální vyšetření

Fyzikální nález bývá často fyziologický. Někdy můžeme najít vymizelé dýchání a zkrácený poklep, což svědčí pro pleurální výpotek. Mohou se objevit pískoty nebo vrzoty. Cílené je potřebné vyšetřit mizní uzliny – nadklíčkové, axilární a krční. Zvětšená játra mohou být již metastaticky postižena.

### Zobrazovací metody

- RTG – zadopřední a boční projekce.
- CT – plicí a mediastinum.
- MRI – plicí a mediastinum, vhodné pro Pancoastův tumor.
- další PET, sono břicha a retroperitonea, scintigrafie skeletu, CT mozku, sternální punkce.

### Cytohistologické vyšetření

- Bronchoskopie – odběr materiálu na histologické vyšetření, pomocí kartáčku na cytologické vyšetření, makroskopicky lze hodnotit změny.
- Videoasistovaná torakoskopie (VATS) – biopsie/resekcí části plicního parenchymu.
- Mediastinoskopie.
- Transparietální biopsie - pod rtg/CT kontrolou (hlavně periferní léze).
- Kryobiopsie.

Pokud u nemocného není umožněno provést odběrové vyšetření, můžeme cytologicky vyšetřit sputum (3–5 dávek).

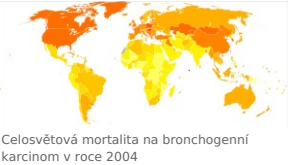## Histologie

### Malobuněčný karcinom

- Oviskový karcinom – typické jsou uniformní drobné buňky s úzkým lemem cytoplazmy.
- Intermediární forma (vřetenobuněčná) – buňky polygonální a vřetenobuněčné tvary.

Malobuněčné karcinomy mají krátký zdvojevací čas, vysokou růstovou frakci a tendenci k časnému regionálnímu i vzdálenému metastazování (CNS, kosti, nadledviny, kůže). Ve srovnání s *nemalobuněčnými karcinomy* je častější přítomnost hilové a mediastinální adenopatie, atelektáz a sekundárních bronchopnemonií.

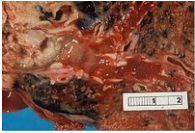
bronchogenní karcinom	
<span>C34</span> ( <span>https://mkn10.uzis.cz/prohlizec/C34</span> )	
<span></span> <div>nemalobuněčný karcinom</div>	
<span></span> <div>8046/3 (<span>http://codes.iarc.fr/code/2370</span>), adenokarcinom</div>	
<span></span> <div>8250/3 (<span>http://codes.iarc.fr/code/2672</span>)</div>	
<span></span> <div><i>Spatně diferencovaný nemalobuněčný karcinom se zánětlivou odpovědí</i></div>	
<b>Lokalizace</b>	bronchy a plicní parenchym
<b>Incidence v ČR</b>	30/100 000 obyv. (2014)
<b>Maximum výskytu</b>	65–85 let
<b>Prognóza</b>	viz text
<b>Histologický typ</b>	více typů, viz článek
<b>Terapeutické modality</b>	chirurgie, radioterapie, chemoterapie



Celosvětová mortalita na bronchogenní karcinom v roce 2004



Cigarety – plicní zabiják



Bronchogenní karcinom

Nemalobunečný karcinom

- Dlaždicobuněčné karcinomy (epidermoidní, spinocelulární) – **centrální** lokalizace, tendence k časnému postižení mediastinálních uzlin.
- Adenokarcinomy – **periferně** lokalizované, tendence jak k regionální, tak k systémové diseminaci.
- Velkobuněčné karcinomy – méně časté, manifestují se též **periferními lézemi** a mají stejnou tendenci k metastazování jako adenokarcinom.

Léčba

Léčba u malobuněčné a nemalobuněčné formy se liší v mnoha aspektech.

Léčba malobuněčného karcinomu

- Chemoterapie, radioterapie cílená na tumor a metastázy, preventivní ozáření mozku a vzácně chirurgie.<sup>[1]</sup>

SCLC se v praxi dělí na 2 formy:

- Limitované onemocnění – onemocnění postihuje jenom jedno plicní křídlo s/bez postižení ipsilaterálních nebo kontralaterálních mediastinálních nebo supraklavikulárních uzlin a s/bez ipsilaterálního výpotku, které může být zavzato do jednoho ozařovacího pole.
- Extenzivní onemocnění – všechny ostatní formy.<sup>[1]</sup>

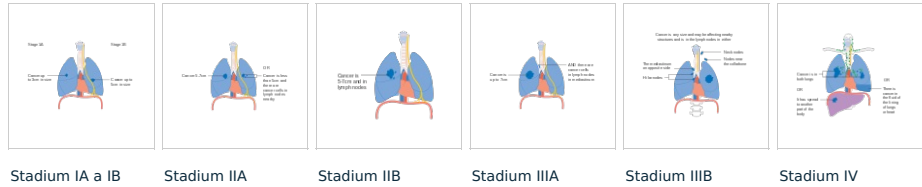
Základ chemoterapie u obou forem je **chemoterapie** 4–6 cyklů **cisplatina + etoposid**. Cisplatina může být nahrazena karboplatinou. Jako chemoterapie druhé linie se používá topotekan.<sup>[6]</sup>

- U limitované formy je **radioterapie** kombinovaná s chemoterapií – standardní léčebný postup.
- **Chirurgická léčba** je indikovaná jenom ve velmi limitovaných případech. Vždy musí následovat systémová léčba.

Léčba nemalobuněčného karcinomu

Určení klinického stádia na základě TNM klasifikace je základ pro stanovení léčby.

Stage	T	N	M	Léčba
0	CIS	N0	M0	
IA	T1	N0	M0	chirurgie, jestli není možná chirurgie – radioterapie
IB	T2	N0	M0	chirurgie a následná systémová léčba
IIA	T1	N1	M0	chirurgie a následná systémová léčba
IIB	T2	N1	M0	chirurgie a následná systémová léčba
IIB	T3	N0	M0	chirurgie a následná systémová léčba
IIIA	T1-T3	N1-N2	M0	chirurgie a následná systémová léčba
IIIB	T4	Nx	M0	inoperabilní, CHT + radioterapie hrudníku
IIIB	Tx	N3	M0	inoperabilní, CHT + radioterapie hrudníku
IV	Tx	Nx	M1	inoperabilní, paliativní CHT nebo radioterapie



V kombinované chemoterapii se používá platinový derivát (cisplatina, karboplatina) s cytostatiky III. generace (vinorelbin, gemcitabin, paklitaxel). Paliativní chemoterapie probíhá v 2–6 cyklů. Po 2. a 4. cyklu se hodnotí stav pacienta<sup>[1]</sup>.

Biologická léčba NSCLC

- Inhibitory tyrozinkináz – erlotinib, gefitinib, afatinib – indikovány u pacientů s pozitivní aktivační mutací genu EGFR.

V důsledku mutace genu EGFR dochází k patologické aktivaci receptoru a ovlivnění vlastností, které dělají buňky maligní – inhibice apoptózy, novotvorba cév, schopnost nádoru metastazovat, nekontrolovaná proliferace buněk

- Monoklonální protilátka proti VEGFR – bevacizumab.
- crizotinib – selektivní inhibitor ALK a jejích onkogenních variant (např. fúze genů EML4-ALK).

Diferenciální diagnostika

- Jiné plicní nádory.
- granulomatózní plicní procesy - tuberkulóza, sarkoidóza, pneumokoniózy.

Prognóza

Prognóza závisí na typu a stadiu onemocnění.

Prognóza - malobuněčný karcinom<sup>[1]</sup>

Stadium	Bez léčby	CHT	CHT + radioterapie
Limitované	medián přežití 3 měsíce	12–14 m.	14–16 m.
Extenzivní	medián 6 týdnů	7–8 m.	

Prognóza - nemalobuněčný karcinom

U stadia I je 5leté přežití 40–50 %. U stadia II je 5leté přežití kolem 30 %. Stadium III kolem 10 % a stadium IV méně než 1 %.<sup>[7]</sup> Medián přežití pro recidivující stadia II a III je kolem 2 let. Pro stadium IV je medián 12 měsíců.

Odkazy

Související články

- Malobuněčný karcinom plic (preparát)
- Nádory plic
- Pancoastův tumor

Externí odkazy

- Pancoastův tumor – video Youtube (<https://www.youtube.com/watch?v=BarrQZbsZJI>)

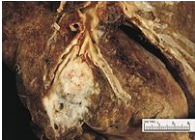Použitá literatura

- KLENER, Pavel, et al. *Vnitřní lékařství*. 3. vydání. Praha : Galén, 2006. 1158 s. ISBN 80-7262-430-X.

- ČEŠKA, Richard, et al. *Interna*. 1. vydání. Praha : Triton, 2010. 855 s. ISBN 978-80-7387-423-0.

Reference

- ČEŠKA, Richard, et al. *Interna : Cytologie a obecná histologie*. 1. vydání. Praha : Triton, 2010. 855 s. ISBN 978-80-7387-423-0.
- IARC,. *World cancer report 2014*. 1. vydání. Lyon, France : International Agency for Research on Cancer, 2014. 0 s. ISBN 9283204298.



Spinocelulární plicní karcinom

3. SVOD,„ *Incidence bronchogenního karcinomu u mužů* [online]. [cit. 2016-03-11]. <[http://www.svod.cz/analyse.php?modul=vek&diag=C34&zobrazeni=graph&incmor=inc&vypocet=c&pohl=&kraj=&obdobi\\_od=1977&obdobi\\_do=2013&stadium=&t=&n=&m=&pt=&pn=&pm=&t=&n=&zije=&umrti=&lect](http://www.svod.cz/analyse.php?modul=vek&diag=C34&zobrazeni=graph&incmor=inc&vypocet=c&pohl=&kraj=&obdobi_od=1977&obdobi_do=2013&stadium=&t=&n=&m=&pt=&pn=&pm=&t=&n=&zije=&umrti=&lect)>
4. THUN, Michael J, Lindsay M HANNAN a Lucile L ADAMS-CAMPBELL, et al. Lung cancer occurrence in never-smokers: an analysis of 13 cohorts and 22 cancer registry studies. *PLoS Med* [online]. 2008, vol. 5, no. 9, s. e185, dostupné také z <<https://www.ncbi.nlm.nih.gov/pmc/articles/PMC2531137/?tool=pubmed>>. ISSN 1549-1277 (print), 1549-1676.
5. SURO,„ *Radon v Jihočeském kraji* [online]. [cit. 2016-03-11]. <<https://www.radonovyprogram.cz/radon/radon-v-jihoceskem-kraji.html>>.
6. MEDSCAPE,„ *Small Cell Lung Cancer Treatment Protocols* [online]. [cit. 2016-03-11]. <<https://emedicine.medscape.com/article/2007031-overview>>.
7. AMERICAN CANCER SOCIETY,„ *Non-small cell lung cancer survival rates, by stage* [online]. [cit. 2016-03-11]. <<https://www.cancer.org/cancer/non-small-cell-lung-cancer/detection-diagnosis-staging/survival-rates.html>>.

## Externí odkazy

- Malobuněčný karcinom (medscape - anglicky) (<https://emedicine.medscape.com/article/280104-overview>)
- Nmalobuněčný karcinom (medscape - anglicky) (<https://emedicine.medscape.com/article/279960-overview>)