

# Castlemanova choroba

**Castlemanova choroba** je heterogenní skupina lymfatických onemocnění zahrnující 3 klinické subtypy: unicentrickou Castlemanovu chorobu, multicentrickou Castlemanovu chorobu idiopatickou a multicentrickou Castlemanovu chorobu asociovanou s infekcí HHV-8.

## Unicentrická Castlemanova choroba

Při unicentrické Castlemanově chorobě jsou nejčastěji postiženy mediastinální lymfatické uzliny, které se postupně zvětšují. Tato forma není provázena celkovými projevy.

## Multicentrická Castlemanova choroba idiopatická

Multicentrická forma Castlemanovy choroby zahrnuje postižení vícero skupin lymfatických uzlin, které se zvětšují, přičemž jsou přítomny systémové projevy onemocnění.

## Multicentrická Castlemanova choroba asociovaná s HHV-8

Pokud se rozvine infekce HHV-8 u těžce imunosuprimovaných pacientů (zejména HIV pozitivních), objevují se vícečetná oblastí zvětšených lymfatických uzlin a epizodické zánětlivé projevy v důsledku nekontrolovaného šíření HHV-8.

## Mikroskopický obraz

Mikroskopicky můžeme pozorovat 3 morfologické varianty Castlemanovy choroby:

1. Hyalinně vaskulární typ
2. Smíšený typ
3. Plazmocytární typ

**Hyalinně vaskulární typ** se projevuje četnými atrofickými lymfatickými folikuly, přičemž v zárodečných centrech probíhá neovaskularizace a fibrohyalinóza, což vytváří charakteristický obraz "lízátek". Plášťová zóna je rozšířená a vytváří obraz *onion skin* (cibulovitého vrstvení). V jedné plášťové zóně může být přítomno více zárodečných center.

Plazmocytární typ se projevuje interfolikulárně a v oblasti dřeně, kde se hromadí agregáty plazmocytů zralého vzhledu.

## Prognóza

Prognóza Castlemanovy choroby se liší u jednotlivých subtypů. Zatímco unicentrická Castlemanova choroba má dobrou prognózu, multicentrické formy (zejména ta asociovaná s infekcí HHV-8) mají prognózy horší až špatné.

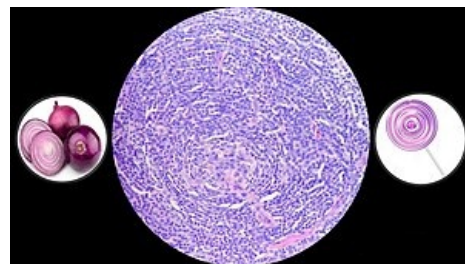
Vzácnou komplikací unicentrické Castlemanovy choroby je rozvoj sarkomu z folikulárních dendritických buněk. U idiopatické multicentrické Castlemanovy choroby panuje riziko rozvoje DLBCL či jiných lymfomů a u multicentrické formy asociované s HHV-8 je riziko rozvoje Kaposiho sarkomu či lymfomů.

## Odkazy

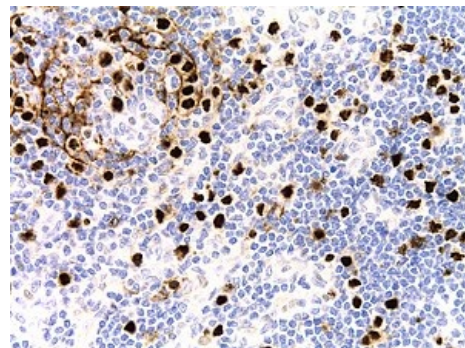
## Reference

HAMAŇOVÁ, Daniela. *Lymfadenitidy a chronické reaktivní lymfadenopatie* [přednáška k předmětu Patologie, obor Všeobecné lékařství, 2. Lékařská Fakulta Univerzita Karlova]. Dostupné také z

<[https://patologie.lf2.cuni.cz/sites/patologie/files/page/files/2024/nenadorove-lymfadenopatie\\_p.pdf](https://patologie.lf2.cuni.cz/sites/patologie/files/page/files/2024/nenadorove-lymfadenopatie_p.pdf)>.



Podobnost mezi fibrinohyalinními ložisky, lízátky a cibulí.



Plasmoblasty pozitivní na *Latency-associated nuclear antigen* (LANA-1) u pacienta s Kaposiho sarkomem.