

Chalazion

Chalazion je akutní hnisavý zánět Meibomovy žlázy uložené v oblasti tarzální ploténky. Příznaky zánětu jsou více vyjádřeny než u ječného zrna – pozorujeme zarudnutí, bolestivost a zduření se zvětšenými preaurikulárními a submandibulárními uzlinami. Zánět může progredovat do vzniku abscesu nebo flegmony víčka, nebo přechází do chronické formy.

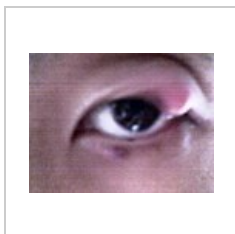
Chronické chalazion (meibomská cysta) je způsobena blokem ústí meibomské žlázy s nahromaděným sekretem. Palpačně je cysta nebolestivá, vidíme zduření v tarzální ploténce víčka. Při everzi horního víčka vidíme vyklenutí spojivky, kterou prosvítá červenofialový granulom, event. sekundární infekci.

Terapie

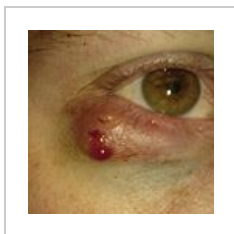
- Nemusíme zasahovat v případě, že nepůsobí kosmetické obtíže a že se spontánně hojí.
- Injekce triamcinolonu (0,1–0,2 ml) v kombinaci s lokálním anestetikem do zduřené tkáně.
- Pokud se chalazion nezahojí, aplikaci po 2–3 týdnech zopakujeme.
- Celkově podávaná antibiotika při recidivách a zejména u pacientů s acne rosacea nebo se seborhoickou dermatitidou, u nichž je toto onemocnění častější.
- Neúspěšná konzervativní terapie – v lokální anestezii možno provést kolmo na průběh víčka incizi a obsah chalazia exkochleovat.

Diferenciální diagnostika

Nutno vyloučit nádor Meibomovy žlázy (vzácný), při podezření nutno provést biopsii s histologií.



Chalazion horního víčka



Krvácející chalazion dolího víčka

Odkazy

Související články

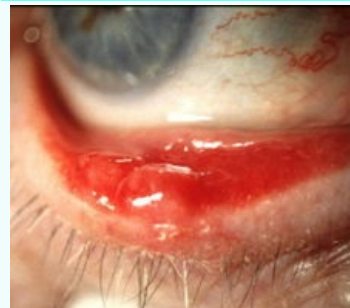- Záněty víček
 - Meibomianitis
 - Blepharitis
 - Hordeolum

Použitá literatura

- ROZSÍVAL, Pavel, et al. *Oční lékařství*. 1. vydání. Praha : Galén, 2006. 373 s. ISBN 80-7262-404-0.

Chalazion

Chalazion



Chalazion

Klinický obraz otok víčka, slzení, tuhost víčka

Klasifikace a odkazy

MKN H00.1 (<https://mkn10.uzis.cz/prohlizec/H00.1>)

MeSH ID D017043 (<https://www.medvik.cz/bmc/link.do?id=D017043>)

MedlinePlus 001006 (<https://medlineplus.gov/ency/article/001006.htm>)

Medscape 1212709 (<https://emedicine.medscape.com/article/1212709-overview>)