

Chirurgická léčba hluchoty

S drážděním sluchového nervu u neslyšících se experimentuje od 50. let. V průběhu 80. let se kochleární implantát stal běžnou metodou léčby a rehabilitace hluchoty.

Soubor:Electric-Acoustic-Stimulation-EAS.png

Kochleární implantát – schéma

Kochleární neuroprotéza (implantát)

Elektronické zařízení dráždící zakončení sluchového nervu v hlemýždi. Je schopna z části vrátit sluch lidem, kteří o něj přišli nebo se s ním nenarodili. Skládá se ze dvou částí:

Část vnitřní

- Elektronické obvody biokompatibilně opouzdřené;
- z toho vychází elektroda, která se skládá ze svazku vodičů;
- ukládá se během operace do vyfrézovaného lůžka ve spánkové kosti za uchem;
- elektronový svazek zavádíme do scala tympani, aby se nacházel co nejbližší ke ggl. spirale;
- na elektrodě jsou různé elektrody zakončeny různě vzdáleně od místa zavedení v bazi modiolu, závisí na výšce tónu, která elektroda se zaktivuje – čím je dál od baze, tím je tón nižší.

Část zevní

- Obsahuje mikrofón, řečový procesor a vysílací cívku;
- převádí akustickou energii na elektrickou;
- řečový procesor se nosí v kapse, na opasku nebo moderněji za boltcem;
- vysílací cívka se dá zevně na kůži za uchem – transkutánně, bezdrátově komunikuje s vnitřní částí.

Výběr kandidátů

- Probíhá složitě, je nutná řada vyšetření.
- Kontraindikací jsou chronické změny ve středouší.
- Kochleární implantát se nedává pacientům ve špatném celkovém stavu.
- Indikací u dospělého – oboustranná úplná postlingvální hluchota (percepční vada se ztrátou nad 120 dB tónového audiogramu)

Promontorní test

- Probíhá v lokální anestezii,
- Po myringotomii dáme na promontorium středouší kuličkovou elektrodu z platiny, tou vyvoláme impuls a případně sluchový vjem (pozitivita),
- Zjistíme, zda jsme vyvolali stimulaci, jaké kvality, zda to bolelo,
- K implantaci jsou indikováni pacienti s pozitivním promotorním testem,
- Na HRCT hledáme obliterace v hlemýždi, nejsou to kontraindikace, ale je třeba o nich vědět.

Implantát u dětí


- Implantační program u dětí se poněkud liší od programu u dospělých,
- Musí být kvalitní logopedické a psychologické vyšetření,
- Musí projít dlouhým obdobím intenzivní sluchové rehabilitace.

Efekt implantátu

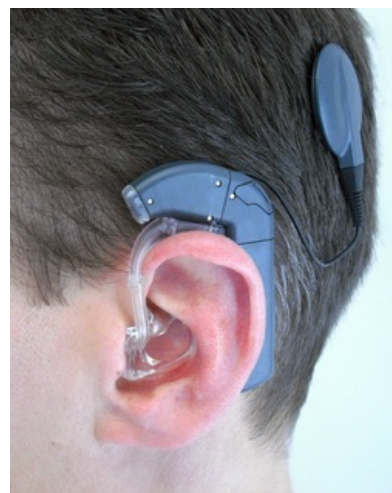- Pacient s implantátem není normálně slyšící člověk,
- Vjemy vznikající z implantátu jsou zcela odlišné od pacientových předchozích zkušeností,
- Musí si úplně přestavět asociační spoje ohledně zvuků za pomoci integrace s jinými smysly – zejména se zrakem,
- Pacient se musí novému slyšení učit (proto to není moc vhodné pro staré lidi),
- Mnozí pacienti jsou schopní i telefonovat, někteří bez odezírání neslyší.

Kmenová neuroprotéza

- Některým neslyšícím kochleární implantát nepomůže (oboustranná léze n. VIII – neurofibromatóza, trauma),
- Elektricky dráždíme sluchová jádra,



Kochleární implantát – samostatně



Implantovaná kochleární neuroprotéza

- ABI – *auditory brainstem implant*,
- Princip je podobný jako výše, zavádění se kontroluje pomocí evokovaných potenciálů.

Odkazy

Zdroj

- BENEŠ, Jiří. *Studijní materiály* [online]. ©2007. [cit. 2009]. <http://jirben2.chytrak.cz/materialy/orl_jb.doc>.

Použitá literatura

- KLOZAR, Jan, et al. *Speciální otorinolaryngologie*. 1. vydání. Praha : Galén, 2005. 224 s. ISBN 80-7262-346-X.



Článek neobsahuje vše, co by měl.

Můžete se přidat k jeho autorům (https://www.wikiskripta.eu/index.php?title=Chirurgick%C3%A1_l%C3%A9%C4%8Dba_hluchoty&action=history) a jej.

O vhodných změnách se lze poradit v diskusi.