

Chronická nekrotizující aspergilóza

Chronická nekrotizující aspergilóza (chronická nekrotizující plicní aspergilóza, CNPA, semi-invazivní nebo subakutní invazivní aspergilóza) je **infekční proces** plicního parenchymu vyvíjející se jako odpověď na lokální invazi běžně *A. fumigatus*.

Klinický obraz

Jedná se o **vzácný syndrom** a na rozdíl od IPA, CNPA se rozvíjí pomalu, několik týdnů až měsíců a k vaskulární invazi či diseminaci do jiných orgánů většinou nedochází. Může být těžko odlišitelná od aspergilomu. V případě CNPA jde však o lokální invazi do plicního parenchymu, přičemž se dutina vyplněná plísni rodu *Aspergillus* může vytvořit sekundárně jako následek poškození tkáně houbou. CNPA je charakterizovaná **nekrózou plicní tkáně**, akutním nebo chronickým **zánětem** stěny dutiny a přítomností **hyf**.

Rizikové faktory

Postihuje převážně starší část populace s chronickými plicními chorobami jako **CHOPN**, pulmonální **TBC**, **pneumonióza**, **cystická fibróza**, **sarkoidóza**, **plicní infarkt**.

Symptomatika

Pacienti si často stěžují na **horečku**, **malátnost**, **únavu**, **úbytek hmotnosti**, chronický produktivní **kašel** a **hemoptýzu**. Průběh CNPA však může být též asymptomatický.

Diagnostika

Při určování diagnózy CNPA se využívá **CT** hrudníku, na kterém bývá viditelné ztlustění pleury, které může vést až k tvorbě broncho-pleurální **fistuly** a dutinové léze v horních plicních lalóciích. U většiny pacientů též nacházíme sérové IgG protilátky proti *A. fumigatus*. Pro potvrzení diagnózy je nevyhnutelné **histopatologické** vyšetření a kultivace.

Léčba

Na léčbu mírných až středních forem CNPA se nejčastěji používá **vorikonazol** 🧬 nebo **itrakonazol** 🧬, těžké formy bývají léčené **amfotericinem B** 🧬 a intravenózně podávaným **vorikonazolem**.

Odkazy

Související články

- Aspergilóza
- Alergická bronchopulmonální aspergilóza (ABPA)
- Aspergilom
- Invazivní aspergilóza
- Aspergilové infekce
- Invazivní mykotické infekce

Externí odkazy

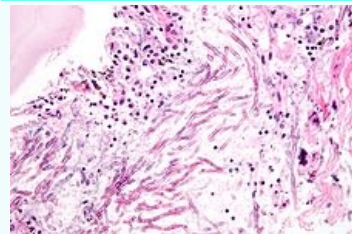
- Chronic necrotising pulmonary aspergillosis, Scientific Electronic Library Online (http://www.scielo.br/scielo.php?script=sci_arttext&pid=S1806-37132009000100014&lng=en&nrm=iso&tlng=en)

Použitá literatura

- Kousha, M, R Tadi a A.O Soubani. Pulmonary aspergillosis: a clinical review. *European Respiratory review* [online]. 2011, roč. 2011, vol. 20, no. 121, s. 156-162, dostupné také z <www.ersjournals.com>. ISSN 1600-0617. DOI: 10.1183/09059180.00001011 (<http://dx.doi.org/10.1183/09059180.00001011>).

Chronická nekrotizující aspergilóza

Chronic pulmonary aspergillosis



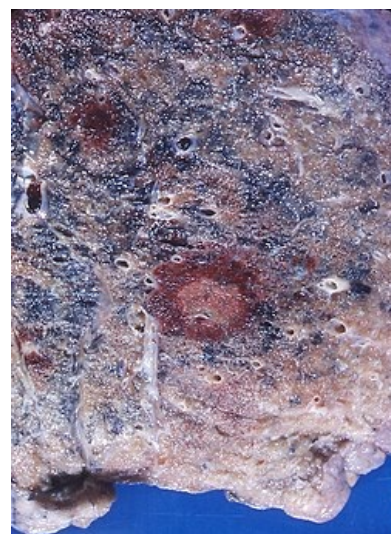
Plicní aspergilóza - histologický preparát

Rizikové faktory CHOPN, TBC, cystická fibróza

Klasifikace a odkazy

MKN B44 (<https://mkn10.uzis.cz/prohlizec/B44>)

Medscape 296052 (<https://emedicine.medscape.com/article/296052-overview>)



Plicní aspergilóza - makroskopický pohled

- WILLEY, Joanne M, Linda M SHERWOOD a Christopher J WOOLVERTON, et al. *Prescott, Harley, and Klein's Microbiology*. 7. vydání. New York : McGraw-Hill Hogher Education, 2008. 0 s. ISBN 978-0-07-299291-5.
- SCHAECHTER, Moselio a Joshua LEDERBERG. *The desk encyclopedia of microbiology*. - vydání. Amsterdam : Elsevier, 2004. ISBN 0-12-621361-5.