

Defekt septa síní

Defekt septa síní (ASD) je necyanotická vrozená srdeční vada, kterou dělíme na typ **secundum** a **primum**

Defekt septa typu secundum

Velmi častá vada v důsledku **perzistence foramen ovale**, atrioventrikulární chlopně jsou normální. U dívek se vyskytuje 3x častěji^[1]. Obvykle diagnostikován jako náhodný nález.

Klinický obraz

V dětství obvykle bez obtíží. V dospělosti se může (při velkém zkratu) objevit snížená výkonnost, poruchy rytmu (hlavně flutter síní) zvětšení síní, zvětšení pravé komory (až srdeční selhání). Při zvýšení žilního tlaku (např. porodem) může dojít k paradoxní embolizaci (přes defekt do velkého oběhu). **Poslechový nález**: spíše než šelest upoutá pediatra fixovaný rozštěp II. ozvy nad plicnicí.

Prognóza a léčba

Prognóza bývá příznivá, komplikace se objevují až ve 3. dekádě nebo později^[1].

U všech pacientů (vč. asymptomatických) se doporučuje uzávěr defektu (katetrizací či otevřenou operací), výkon by měl být proveden u dětí mladších školního věku.

Defekt síňového septa typu primum

Závažnější defekt, který je provázen **rozštěpem předního cípu mitrální chlopně**. Následkem toho vzniká mitrální regurgitace a levo-pravý zkrat. Často přítomen u Downova syndromu^[1].


Klinický obraz

Malý defekt bývá asymptomatický, mitrální regurgitace během života progreduje, větší defekt bývá provázen častými plicními infekcemi a vede k srdečnímu selhání.

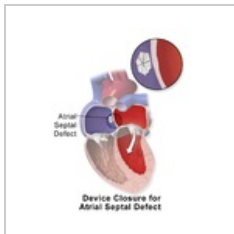
Léčba

Chirurgický uzávěr defektu záplatou.

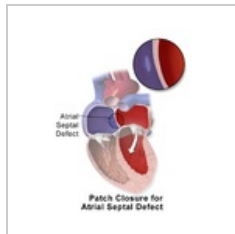
Možnosti uzávěru defektu



Amplatzerův okluder



Uzavření okluderem



Uzavření zašitím

Odkazy

Externí odkazy

- Defekt septa síní - Split II. srdcovej ozvy - Audio nahrávky (TECHMED) (<https://www.techmed.sk/split-razstep-druhej-srdcovej-ozvy/>)
- Podcast o Defektu septa síní (<http://kardioblogie.blogspot.com/2012/12/podcast-4-statnice-z-pediatric-jsou-tu.html>),

Defekt síňového septa (ASD)

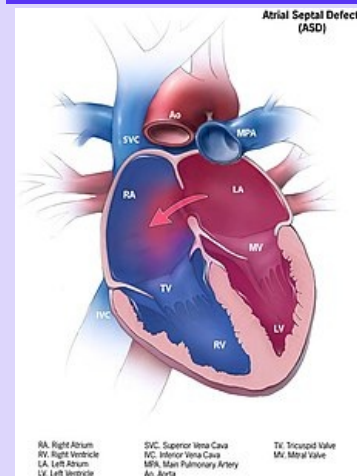


Schéma ASD

Popis vrozené porušení septa mezi síněmi

Diagnostika ECHO, RTG

Prognóza po chirurgickém řešení dobrá

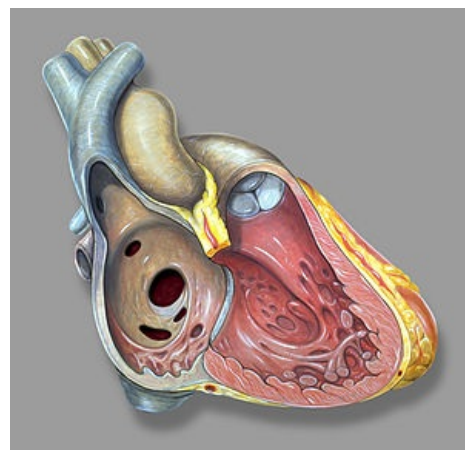
Klasifikace a odkazy

MKN Q21.1 (<https://mkn10.uzis.cz/prohlizec/Q21.1>)

Medscape 162914 (<https://emedicine.medscape.com/article/162914-overview>)

MeSH ID D006344 (<https://www.medvik.cz/bmc/link.do?id=D006344>)

MedlinePlus 000157 (<https://medlineplus.gov/ency/article/000157.htm>)



Defekt septa síní

Související články

- Defekt septa komor
- Vrozené srdeční vady
- Získané srdeční vady

Zdroj

- BENEŠ, Jiří. *Studijní materiály* [online]. ©2007. [cit. 2009]. <<http://www.jirben.wz.cz/>>.

Reference

1. TASKER, Robert C., Robert J. MCCLURE a Carlo L. ACERINI. *Oxford Handbook of Paediatrics*. 1. vydání. New York : Oxford University Press, 2008. ISBN 978-0-19-856573-4.



Článek neobsahuje vše, co by měl.

Můžete se přidat k jeho autorům (https://www.wikiskripta.eu/index.php?title=Defekt_septa_s%C3%ADn%C3%AD&action=history) a jej.

O vhodných změnách se lze poradit v diskusi.