

Eisenmengerův syndrom

Eisenmengerův syndrom je zkratová vada na kterékoli úrovni (aortopulmonální, síňové, komorové) spolu se sekundární plicní hypertenzí. Má za následek změnu původního levo-pravého zkratu na pravo-levý.

- Plicní hypertenze významná;
- patogeneze nejasná (zátěž plicního řečiště objemem recirkulující krve);
- hypertrofie medie, fibrotizace a buněčná infiltrace intimy větví plicnice (plicní cévní choroba);
- hypertrofie a insuficience pravé komory (nedomykavost trojcípé chlopně).

Klinický obraz

- Progredující dušnost;
- paličkovité prsty;
- cyanóza.

Diagnostika

- Trikuspidální insuficience (prominentní vlna „a“ na žilním tepu na krku);
- zvedavý úder pravé komory subxifoidálně;
- systolický ejekční klik; systolický šelest nad plicnicí s akcentací II. ozvy;
- **EKG**: hypertrofie pravé síně s prominencí vlny P ve svodech II, III, aVF;
- **RTG** hrudníku: prominence obloučku plicnice;
- **ECHO**: přítomnost vrozené srdeční vady, známky plicní hypertenze, následky.

Terapie

- Rozvinutý Eisenmengerův syndrom nelze léčit;
- důležitá **prevence** kardiochirurgickým výkonem v dětství;
- transplantace srdce a plic;
- důvod přerušení těhotenství ze zdravotních důvodů.

Odkazy

Související články

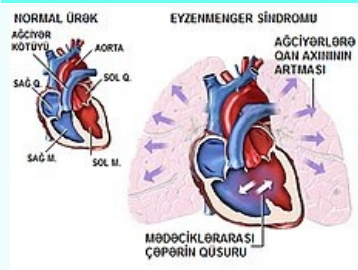
- Vrozené srdeční vady
- Vrozené vývojové vady

Použitá literatura

- KLENER, P, et al. *Vnitřní lékařství*. 3. vydání. Praha : Galén, 2006. ISBN 80-7262-430-X.

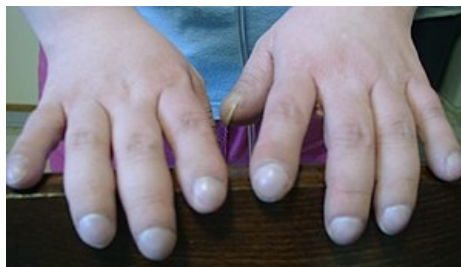Eisenmengerův syndrom

Eisenmenger's syndrome



Schématický obraz popisující princip Eisenmengerova syndromu

Klinický obraz	<ul style="list-style-type: none">▪ dušnost;▪ paličkovité prsty;▪ cyanóza
Diagnostika	<ul style="list-style-type: none">▪ EKG▪ RTG hrudníku▪ ECHO
Léčba	nelze léčit
Klasifikace a odkazy	
MeSH ID	D004541 (https://www.medvik.cz/bmc/link.do?id=D004541)
MedlinePlus	007317 (https://medlineplus.gov/ency/article/007317.htm)
Medscape	154555 (https://emedicine.medscape.com/article/154555-overview)



Paličkovité prsty u pacienta s Eisenmengerovým syndromem