

Endometrióza

Endometrióza^{[2][3]} je **patologická lokalizace endometria** jinde než v dutině děložní. Může být postižen kterýkoliv orgán (snad s výjimkou sleziny a srdce), nejčastější je endometrióza pánevní^[2]. Jedná se o cysty vyplněné tmavohnědou tekutinou („čokoládové cysty“), necystická endometriální tkáň a srůsty.

Epidemiologie

Endometriózou trpí pětina pacientek, které navštíví gynekologickou ambulanci^[2]. V pitevním materiálu (enukleované myomy, hysterektomie atd.) se ektopicky uložená tkáň endometria najde v 90 %^[2].

Rizikovými faktory jsou:

- **obstrukční a kongenitální abnormality genitálního traktu** – souvisí s refluxem menstruační krve do vejcovodů a peritoneální dutiny; při správné funkci imunitního systému menší reflux nedělá problémy, avšak patologicky může dojít k uchycení endometriální tkáně ektopicky,
- **krátký menstruační cyklus** (27 dní a méně),
- **pozdní gravidita a nízká parita** (souvisí s rostoucí incidencí vzhledem k trendu vyššího socioekonomického statutu).

Anatomické rozdělení

Nejčastější lokalizace endometriózy je obecně pánevní, konkrétněji pak na sakrouterinních vazech (60 %), na druhém místě pak jsou vaječníky. Může se však vyskytovat kdekoli v těle (jsou popsány případy výskytu ve spojivkovém vaku, mozku, atd.).

Rozlišujeme:

- **endometriosis genitalis**, tj.:
 - *endometriosis genitalis interna uteri et tubae* – endometrióza postihující myometrium nebo vejcovody,
 - *endometriosis genitalis externa* – postižení sakrouterinních vazů nebo vaječnicků,
- **endometriosis extragenitalis** – všechny ostatní lokalizace.

Symptomatologie

Symptomatologie endometriózy se diametrálně liší podle lokalizace. Postižený orgán do značné míry určuje charakter příznaků. Intenzita symptomatologie **vůbec nekoreluje** se stupněm postižení endometriózou. Malý nález může způsobit velké obtíže a velmi pokročilý nález může být asymptomatický^[2]. Do obrazu příznaků patří:

- **sterilita** – při postižení vaječnicků,
- **bolest** – při postižení sakrouterinních vazů, rektovaginálního septa nebo myometria.

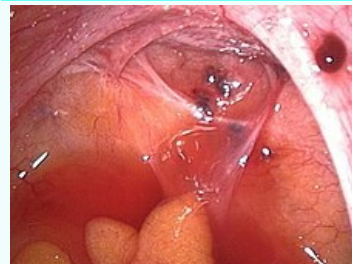Ektopická tkáň endometria probíhá stejnými cyklickými změnami jako normálně lokalizovaná tkáň: proliferace, sekrece a krvácení. Při krvácení vzniká lokálně zánět, který bolí v souvislosti s menstruačním cyklem – **centrální cyklická pánevní bolest**. Následně se mohou vytvářet srůsty, které bolí trvale, charakter bolesti pak závisí na postiženém orgánu:

- **dysmenorea** – synonymum pro **centrální cyklickou pánevní bolest**,
- **dyspareunia** – bolesti při pohlavím styku,
- **dyschesia** – bolest při defekaci (srůsty se střevem),
- **pelipathia** (někdy i tvar „*pelvipathia*“ či „*pelvialgia*“) – necyklická pánevní bolest (zprvu cyklický zánět se rozvine v trvalé srůsty s trvalou bolestí).

Diagnostika

Endometrióza

Endometriosis



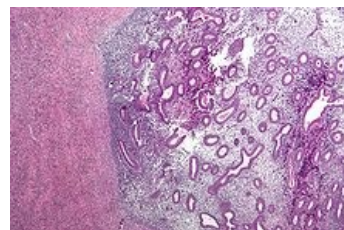
Endometrióza na lig.

sacrouterinum l. dx. (v pravém horním rohu) a v Douglasově prostoru (uprostřed)

Rizikové faktory genetické predispozice^[1]

Klasifikace a odkazy

MKN	N80 (https://mkn10.uzis.cz/prohlizec/N80)
MeSH ID	D004715 (https://www.medvik.cz/bmc/link.do?id=D004715)
OMIM	131200 (https://omim.org/entry/131200)
MedlinePlus	000915 (https://medlineplus.gov/ency/article/000915.htm)
Medscape	271899 (https://emedicine.medscape.com/article/271899-overview)



Endometrióza vaječníku (histologický preparát)

Zásadní údaj v anamnéze je **cyklická bolest**. Při fyzikálním vyšetření se nachází nespecifický nález. Velmi přínosné je **ultrazvukové vyšetření** a zlatý standard v diagnostice endometriózy poskytující konfirmaci diagnózy je **laparoskopie**.

Diferenciální diagnostika

Do ambulance často přicházejí pacientky s diagnózou **chronické adnexitidy** na léčbě ATB v anamnéze. Jsou případy, kdy se nejedná o chronickou adnexitidu, nýbrž právě endometriózy, přičemž subjektivní zlepšení nesouvisí s léčbou deoxymykoinem, ale s průběhem menstruačního cyklu. Je nutné anamnesticky zjišťovat epizodu akutního pánevního zánětu, z něhož by se „skutečná“ chronická adnexitida mohla vyvinout, případně zvážit, zda se nejedná právě o endometriózu.^[2]

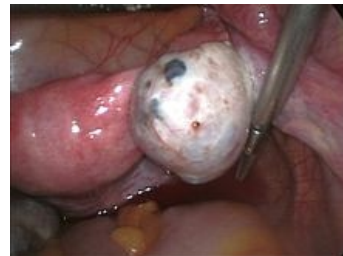V diferenciální diagnostice endometriózy je:

- chronický pánevní zánět,
- ovariální cysta (a jiné solidní adnexální patologie),
- myomatóza dělohy.

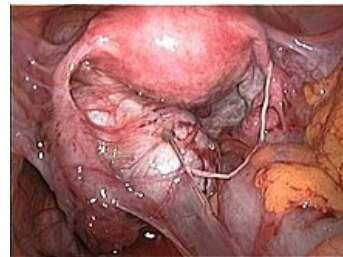
Terapie

Terapie může být buď **chirurgická**, **medikamentózní** nebo **kombinovaná**^[2]. V případě, že již žena neplánuje těhotenství, je nejúčinnější terapií chirurgický radikální přístup: bilaterální ovariektomie (většinou ve formě hysterektomie s bilaterální adnexektomií). Jinak je konzervativním chirurgickým přístupem laparoskopické ošetření ložisek endometriózy (enukleace cyst, elektrokoagulace ložisek, laserové ošetření). Z medikamentózní léčby se používá blokáda ovulace – progestiny (medroxyprogesteron acetát), estrogen-gestagenní léčba (hormonální antikoncepce), GnRH analogy (goserelin, buserelin, triptorelin).

Hormonální antikoncepce je také často metodou první volby.

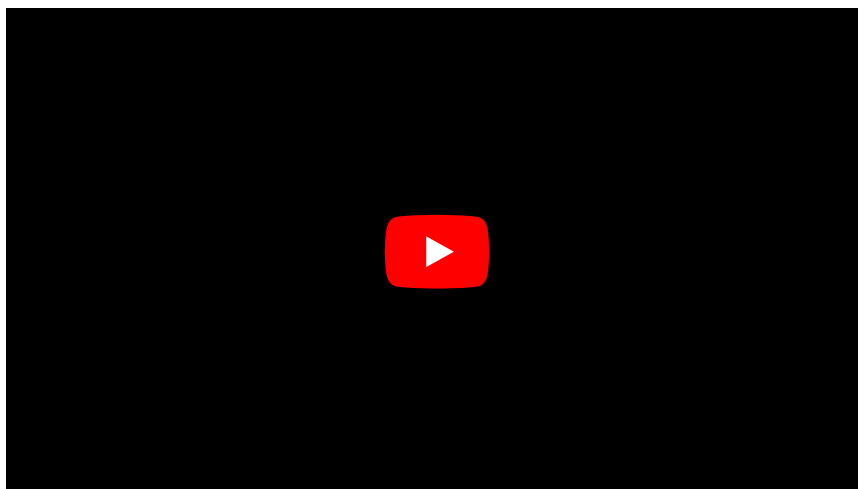


Endometrióza pravého ovária, čokoládová cysta.



Endometrióza způsobující četné srůsty.

Souhrnné video



Odkazy

Související články

- Endometrium
- Myoma uteri

Externí odkazy

- Endometriosis (článek na anglické wikipedii)
- Endometrióza (<http://mefanet.lfp.cuni.cz/clanky.php?aid=278>)

Reference

1. , B C J M FAUSER a K DIEDRICH, et al. Contemporary genetic technologies and female reproduction. *Hum Reprod Update* [online]. 2011 Nov-Dec, vol. 17, no. 6, s. 829-47, dostupné také z <<https://www.ncbi.nlm.nih.gov/pmc/articles/PMC3191938/?tool=pubmed>>. ISSN 1355-4786 (print), 1460-2369.
2. KUŽEL, David. *Gynekologická endoskopie, endometrióza* [přednáška k předmětu Gynekologie a porodnictví]

předstátnicová stáž, obor Všeobecné lékařství, 1. lékařská fakulta Univerzita Karlova v Praze]. Praha. 20.2.2014. Dostupné také z <<https://el.lf1.cuni.cz/gpkuzel1a>>.

3. ROB, Lukáš, Alois MARTAN a Karel CITTERBART. *Gynekologie*. 2. vydání. Praha : Galén, 2008. 390 s. s. 143–147. ISBN 978-80-7262-501-7.