

# Entropium

**Entropium** je porucha postavení okrajů očního víčka, při které **okraj víčka s řasami směřuje proti povrchu bulbu**. Rohovka a spojivka jsou trvale drážděny, dochází až k erozím rohovkového epitelu a někdy k druhotné infekci. Příčinou bývá **ztráta integrity stahovačů dolního víčka a snížení elasticity ligament**. Terapie je chirurgická.

## Klinický obraz a terapie

Entropium se manifestuje v několika formách, mezi nejčastější patří jizevnaté a involuční (viz dále). Dominujícími počátečními příznaky jsou **pocit cizího tělesa v oku, výrazné slzení a spojivková injekce** iritací spojivky a rohovky řasami. Pokud se pacient neléčí, dochází až k vaskularizaci rohovky, ztenčení a v extrémních případech vznikají korneální ulcerace.

### Kongenitální entropium

U této **autosomálně dominantní** formy entropia nedochází k tak výraznému dráždění rohovky a spojivky – řasy jsou u novorozenců měkké. Postiženo je častěji dolní víčko. O nutnosti chirurgické korekce rozhoduje míra dráždění.

### Involuční (senilní) entropium

Objevuje se více na dolním víčku (častěji u pacientů s enoftalmem), příčinou je **pokles tonu kůže víčka a oslabení kontraktility stahovačů víčka** v jeho stěně. Terapeutickou metodou je kauterizace kůže a podkoží paralelně pod okrajem řas s následnou tvorbou jizvy nebo zkrácení retraktoru resekcí. <sup>[1]</sup>

### Jizevnaté entropium

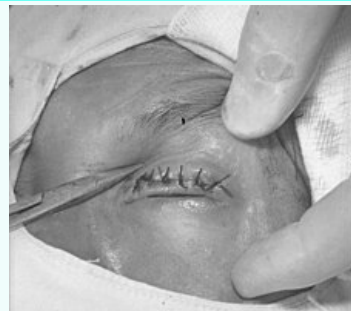Může se vyskytovat na obou víčkách a bývá **následkem jizevnatého hojení poškozené tarzální spojivky** – nejčastěji chemické poškození, trachom, trauma, pemphigoid, Stevensův-Johnsonův syndrom. Dochází k velkému poškození bulbární spojivky a rohovky. Terapie spočívá v náhradě zjizvené spojivky transplantací nosní sliznice (podobná histologická stavba). <sup>[1]</sup>

### Spastické (akutní) entropium

Tato forma entropia je vyvolána **spasmem m. orbicularis oculi** u osob vyššího věku se senilní ochablostí kůže v periferních úsecích a iritací oka zánětem. Příčinou spastického stahu může být dráždění rohovky cizím tělesem, očních operace, záněty rohovky nebo chronická konjunktivitida. Častěji je na dolním víčku, ale mohou být postižena i obě (i horní). Akutně pacientovi pomáháme vytočením okraje víčka náplastí nebo stehem ke tváři, chirurgicky semilunárním vytnutím kůže víčka s částečným odstraněním vláken m. orbicularis oculi. Po odstranění vyvolávající příčiny se víčko vrací do původního postavení.

## Entropium

Entropion

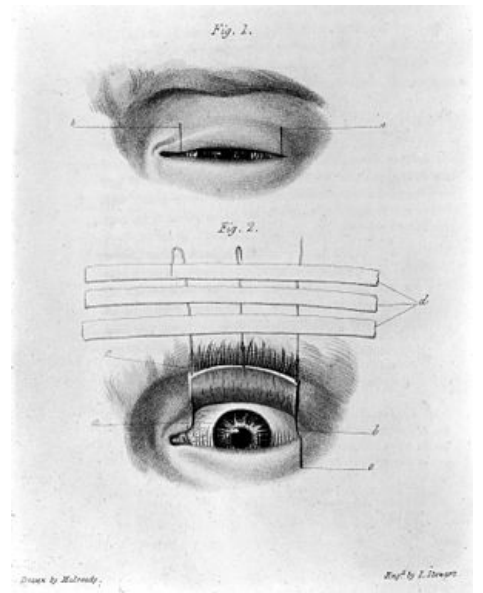


*Entropium a trichiazie způsobené trachomem.*

**Klinický obraz** postavení okrajů očního víčka, při které okraj víčka s řasami směřuje proti povrchu bulbu

### Klasifikace a odkazy

<b>MKN</b>	H02.0 ( <a href="https://mkn10.uzis.cz/prohlizec/H02.0">https://mkn10.uzis.cz/prohlizec/H02.0</a> ), vrozené entropium:Q10.2 ( <a href="https://mkn10.uzis.cz/prohlizec/Q10.2">https://mkn10.uzis.cz/prohlizec/Q10.2</a> )
<b>MeSH ID</b>	D004774 ( <a href="https://www.medvik.cz/bmc/link.do?id=D004774">https://www.medvik.cz/bmc/link.do?id=D004774</a> )
<b>MedlinePlus</b>	001008 ( <a href="https://medlineplus.gov/ency/article/001008.htm">https://medlineplus.gov/ency/article/001008.htm</a> )
<b>Medscape</b>	1212456 ( <a href="https://emedicine.medscape.com/article/1212456-overview">https://emedicine.medscape.com/article/1212456-overview</a> )



Entropium