

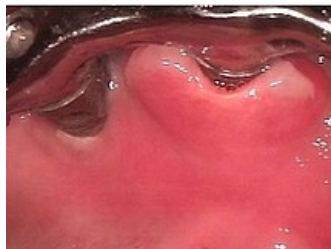
Epulidy

Epulidy jsou ohraničené, nádorům podobající se útvary na gingivě. Většinou jde o **reparativní chronické proliferativní záněty**, gingivitidy, které mohou probíhat ohraničeně. Méně často jsou nezánettivého původu.

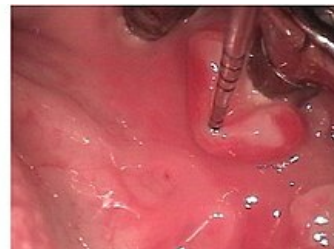Rozdělení

Epulis gigantocellularis

- vzniká **proliferativním reparativním procesem** po poškození gingivy;
- příčinou může být zubní kámen, extrakce, protéza, chronický zánět;
- vyskytuje se v krajině premolárů;
- povrch je hladký, červenohnědý nebo modře prosvítající.



Epulis fissurata



Epulis granulomatosa

- je to místní **hyperplazie nespecifické granulační tkáně** na gingivě;
- příčinou je dráždění gingivy;
- je to šedočervený útvar na gingivě s granulovaným povrchem nebo exulcerovaný s pseudomembránou.

Granuloma pyogenicum

- je to chronický **proliferativní granulomatózní zánět**;
- vzniká z malého traumatu, které umožní vnik infekce a tkáň začne reagovat tvorbou silně vaskularizované pojivové tkáně;
- barva je červená až žlutá;
- útvar nebolí, je měkký, přisedlý nebo stopkatý.

Epulis fibromatosa

- je to fibromatózní útvar přisedající na volnou gingivu;
- vzniká obvykle přeměnou granulomatózní epulidy a jejím zjizvením;
- povrch bývá často exulcerovaný;
- v centru útvaru často dochází k dystrofickému zvápenatění.

Epulis fissurata

- je to jedna z nejčastějších chronicky **zánětlivých proliferativních reakcí dutiny ústní na špatně sedící protézu**;
- není to pravá epulis, protože je většinou lokalizována ve fornixu horního či dolního vestibula;
- je to chronická produktivní ohraničená stomatitida;
- tkáň může být exulcerovaná.

Odkazy

Použitá literatura

- LIŠKA, Karel. *Orofaciální patologie*. 1. vydání. 1983.