

Fabryho choroba

Fabryho choroba neboli **s핑golipidóza**, je charakterizována jako metabolické lysozomové onemocnění s frekvencí výskytu 1 : 40 000. Jde o genovou mutaci na dlouhém raménku pohlavního chromozomu X kódujícího lysozomální enzym *alfa-galaktozidázu* (alfa-GAL). Výsledkem toho je snížená nebo chybějící aktivita **alfa-GAL**, což má za následek ukládání depozitů *globotriaosylceramidu* (CL-3) v endotelu a viscerálních tkáních. Proces vede k multisystémovému poškození ledvin, srdce a CNS. Poprvé byla popsána roku 1898 W. Andersonem a J. Fabrym jako *angiokeratoma corporis diffusum universale, morbus Fabry* nebo *Andersonova-Fabryho choroba*.

Dědičnost

Dnes známe již 200 mutací. Muži (XY) jsou postiženi plně rozvinutou formou onemocnění. Dcery těchto mužů získávají defektní chromozom X. Synové těchto mužů jsou zdraví, protože od otce získávají chromozom Y. Postižené ženy (XX) mohou odevzdat buď zdravý nebo defektní chromozom X, v případě, že žena nemá ve výbavě dva defektní chromozomy X.

Klinický obraz

Jako první příznaky, objevující se v dětství, jsou **akroparestézie** – pálivá bolest, brnění, mravenčení končetin.

Trávicí potíže způsobuje ukládání glykos핑golipidů do autonomních ganglií střeva a mezenterálních cév. Vyskytuje se průjem, bolesti břicha, zejména po jídle, nadýmání, nevolnost a zvracení, což může vést k nechutenství a hubnutí (anorexii). Snížená nebo chybějící schopnost potit se (**hypohidróza, anhidróza**) vzniká na základě poškození buněk potních žláz a autonomního nervového systému. **Kožní projevy** – angiokeratomy (kožní útvary podobné bradavicím, které vznikají růstem rohovatější části pokožky a oslabením cévních stěn) – vyskytující se na hýždích, perigenitálně, v oblasti pupku, stehna a v některých případech i na sliznicích (v ústech). Oslabením cévních stěn se na pokožce vytvoří **angiektázie** – malé, lehce vyvýšené, purpurově červené rozšířené cévy. Počet a velikost těchto lézí se postupně s věkem zvyšuje. Dále se objevují změny na rohovce – typickou změnou, kterou je možné pozorovat vyšetřením pomocí šterbinové lampy, je *cornea verticillata*. V rohovce se tvoří bělavé spirálovité pruhy.

K závažnému klinickému průběhu patří: **ACMP, progresivní renální insuficience, kardiovaskulární choroby**, které jsou nejčastější příčinou smrti pacientů s Fabryho chorobou. U mužů je však průběh Fabryho choroby závažnější.

Diagnostika

V diagnostice je zásadní genetické vyšetření, molekulární diagnostika a biopsie.

Léčba

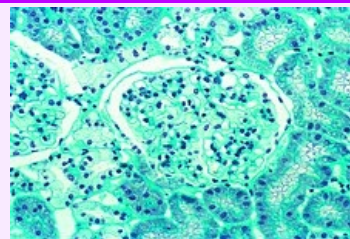
Standardem je **enzymatická substituční léčba**. Dostupné jsou dva preparáty a to α -agalzidáza a agalzidáza β .

Symptomatická léčba zahrnuje léčbu bolesti a akroparestézií – fenytoin, karbamazepin, gabapentin, analgetika až opiáty.

Dále *nefroprotektivní léčbu* – ACE inhibitory a blokátory angiotenzinových receptorů.

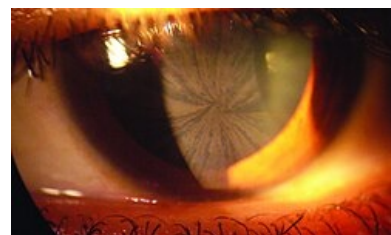
Léčba trávicích potíží – pancreolipáza, metoklopramid, H_2 blokátory, loperamid hydrochlorid, změna stravovacích návyků.

Fabryho choroba



Fabryho choroba – biopsie ledvin

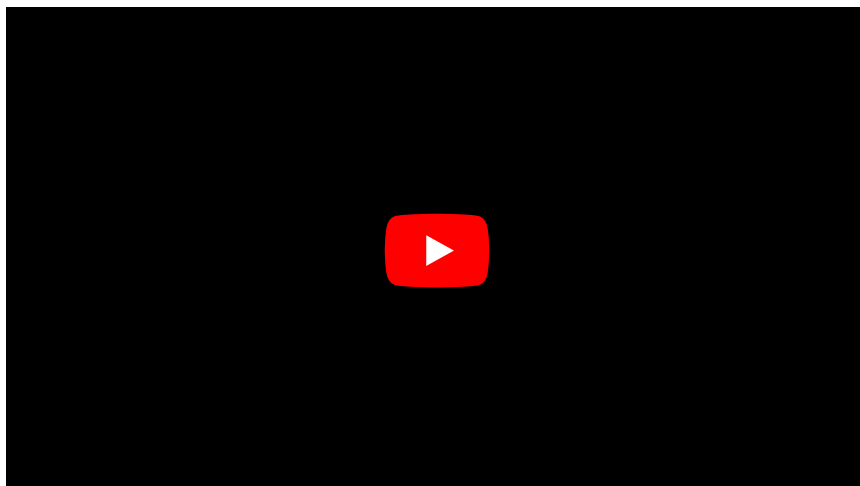
Klinický obraz	multisystémové poškození ledvin, srdce a CNS
Příčina	mutace genu pro α -galaktozidázu A (ukládání depozitů globotriaosylceramidu v endotelu a viscerálních tkáních)
Diagnostika	genetické vyšetření, molekulární diagnostika, biopsie
Vyšetření v ČR	seznam pracovišť (https://new.slg.cz/pracoviste/mg/vysetreni/319/)
Klasifikace a odkazy	
MKN-10	E75.2 (https://mkn10.uzis.cz/prohlizec/E75.2)
MeSH ID	D000795 (https://www.medvik.cz/bmc/link.do?id=D000795)
OMIM	301500 (https://omim.org/entry/301500)
orphanet	ORPHA324 (http://www.orpha.net/consor/cgi-bin/Disease_Search.php?lng=EN&data_id=94)
Medscape	1952086 (https://emedicine.medscape.com/article/1952086-overview)



Pacient s *cornea verticillata*

Kardiologická léčba – antiarytmika, implantace kardiostimulátoru, léčba anginy pectoris – ACE inhibitory, blokátory angiotenzinových receptorů, diuretika, případně beta-blokátory, anopyrin, warfarin (při fibrilaci síní), implantace kardioverter defibrilátoru (maligní arytmie, trvalá komorová tachykardie), případně transplantace srdce.

Souhrnné video



Odkazy

Související články

- Lyzosomalní onemocnění

Externí odkazy

- Fabryho choroba – popis onemocnění prof. MUDr. Jan Bultas, CSc., II. interní klinika 1.LF UK v Praze (<https://int2.lf1.cuni.cz/fabryho-choroba>)

Zdroj

- SOLÍK, P a E GONCALVESOVÁ. Infiltratívne kardiomyopatie. *Lekárske listy*. 2011, roč. 24, vol. 2, s. 19, ISSN 1335-4477.