

Fanconiho anémie

Fanconiho anémie je geneticky podmíněné onemocnění s převážně hematologickou symptomatologií.

⚠ **Neplést s Fanconiho syndromem, což je jiné onemocnění.**

- Etiologicky se uplatňují mutace v některém ze skupiny genů (FANCA, FANCB, -C, -D1, -D2, -E, -F, -G, -J, -L, -M, -N, -O, -P). Produkty těchto genů se zúčastňují reparace DNA.
- Význam má nejspíš i výrazná instabilita chromosomů spojená s četnými strukturálními aberacemi, která se zřejmě podílí i na vyšším výskytu leukémií u postižených jedinců.
- Onemocnění je autozomálně recesivně dědičné nebo X-vázané.

Klinické projevy

- Obvykle se projeví okolo 7. roku věku, někdy hned po narození. Forma s minimálními tělesnými projevy, většinou diagnostikována okolo 30 let věku, se nazývá Estrenova-Dameshekova.
- **pancytopenie**, častěji jako prvozácht parciální (trombocytopenie či leukopenie) před rozvojem úplného selhání kostní dřeně. Časem se cytopenie prohlubuje. Makrocytární erytropoéza v hypocelulární, dysplastické, tukově změněné kostní dřeni, někdy lze zachytit rozvinutý MDS či AML.
- **poruchy růstu,**
- **vývojové anomálie horní končetiny či palce,**
- **mentální poruchy,**
- **typické dysmorfické faciální rysy - široký kořen nosu, epikanty, mikrognacie,**
- **hypogonadismus u mužů,**
- **hluchota,**
- **hnědé kožní pigmentace,**
- **hypoplázie očí a ledvin,**
- **sklon k maligní transformaci** - nejčastější jsou leukemie či myelodysplastický syndrom, v dospělém věku pak solidní tumory zejména hlavy a krku.

Diagnostika

- V periferní krvi leukopénii s trombocytopenií, anémie je normocytární nebo lehce makrocytární.
- Kostní dřeň je zpočátku hyperplastická s dysplázií v erytropoéze, zmnožením plasmatických buněk a mastocytů.
- S rozvojem choroby dochází k těžké dřevové hypoplázii.
- Typickým znakem jsou zvýšené hodnoty fetálního hemoglobinu a cytogenetické abnormality.
- Test na lomivost chromosomů s diepoxybutanem (DEB) nebo Mitomycinem C (MMC) prováděný na buňkách periferní krve.

Léčba

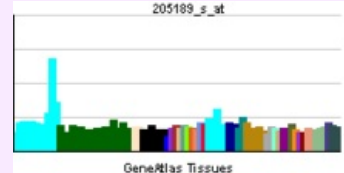
- Alogenní Transplantace kostní dřeně od HLA příbuzného dárce (režim LD Cyklofosamid + radioterapie) je jedinou kurativní modalitou, úspěšně byly provedeny i transplantace buněk z pupečnickové krve. Do té doby lze přechodně s benefitem využít androgenů v kombinaci s kortikoidy (vyvážení anabolického účinku androgenů s katabolickým účinkem kortikoidů) a substituce G-CSF (u chronické aplikace však CAVE! risk stimulační leukemického klonu a/nebo vyčerpání kapacity kmenových buněk).

Odkazy

Související články

- Syndromy chromozomální nestability
- Hereditární nádorové syndromy
 - Neurofibromatóza
 - Wilmsův tumor

Fanconiho anémie



Genová exprese při Fanconiho anémii

Klinický obraz	hnědá kožní pigmentace, hluchota
Příčina	mutace v některém ze skupiny genů (FANCA, FANCB, -C, -D1, -D2, -E, -F, -G, -J, -L, -M, -N)

Diagnostika krevní obraz

Klasifikace a odkazy

MKN-10	D61.0 (https://mkn10.uzis.cz/prohlizec/D61.0)
MeSH ID	D005199 (https://www.medvik.cz/bmc/link.do?id=D005199)
OMIM	227650 (https://omim.org/entry/227650)
orphanet	ORPHA84 (http://www.orpha.net/consor/cgi-bin/Disease_Search.php?lng=EN&data_id=634)
MedlinePlus	000334 (https://medlineplus.gov/ency/article/000334.htm)
Medscape	960401 (https://emedicine.medscape.com/article/960401-overview)

Zdroj

- ŠÍPEK, Antonín. *Geneticky podmíněná nádorová onemocnění* [online]. Poslední revize 8. 6. 2007, [cit. 17. 4. 2010]. <<http://www.genetika-biologie.cz/hereditarni-nadorove-syndromy>>.

Použitá literatura

- KLEIBL, Zdeněk a Jan NOVOTNÝ. *Hereditární nádorové syndromy*. 1. vydání. Praha : Triton, 2003. 31 s. ISBN 80-7254-357-1.
- PENKA, Miroslav. *Hematologie. I, Neonkologická hematologie*. 1. vydání. Praha : Grada, 2001. ISBN 80-247-0023-9.
- Griffin P Rodgers, Neal S. Young: The Bethesda Handbook of Clinical Hematology, Third Edition by Lippincott, Williams and Wilkins, 2013, ISBN 987-1-4511-8270-5



Článek neobsahuje vše, co by měl.

Můžete se přidat k jeho autorům (https://www.wikiskripta.eu/index.php?title=Fanconiho_an%C3%A9mie&action=history) a jej.

O vhodných změnách se lze poradit v diskusi.