

Fokomelie

Fokomelie (z řeckého $\phi\omega\kappa\eta$ = „tuleň“ a $\mu\epsilon\lambda\omicron\varsigma$ = „končetina“^[1]) patří mezi atrofické vrozené vady horní (někdy dolní) končetiny.

Fokomelie byla jednou z typických součástí tzv. thalidomidového syndromu (na přelomu 60. let 20. století se po celém světě narodilo až okolo 6000 dětí s různými malformacemi, způsobenými teratogenním působením thalidomidu - blíže viz Vrozené vývojové vady).^[2]

Definice

- Kompletní longitudinální defekt na horní končetině humeru, radia, ulny, eventuálně karpu + na dolní končetině femuru, tibie, fibuly, eventuálně tarzu.
- Na horní končetině nasedá víceméně normální ruka přímo na pletenec ramenní, na dolní končetině noha na pletenec pánevní.^[3]

Terapie

- Jedinci postižení fokomelií horních končetin používali k sebeobsluze převážně zachovalých dolních končetin.
- Dnes řešíme tento defekt tahovými / elektrickými protézami, ovládanými fokomelickou rukou.
- Fokomelii dolních končetin ošetřujeme proteticky jako oboustrannou exartikulaci v kyčelním kloubu.^[3]

Odkazy

Externí odkazy

- Fokomelie (česká wikipedie)
- Phocomelia (anglická wikipedie)

Reference

1. MedicineNet. *Definition of Phocomelia* [online]. Poslední revize 2002, [cit. 27.9.2009]. <www.medterms.com (<https://www.medicinenet.com/script/main/art.asp?articlekey=4877>)>.
2. KALTER, H.. *Teratology in the Twentieth Century. Congenital Malformations in Humans and how their Environmental Causes were Established*. 1. vydání. Amsterdam : Elsevier, 2003. 166 s. ISBN 978-0-444-51364-9.
3. SOSNA, A., P. VAVŘÍK a M. KRBEC, et al. *Základy ortopedie*. 1. vydání. Praha : Triton, 2001. ISBN 80-7254-202-8.

Fokomelie



postižený fokomelií

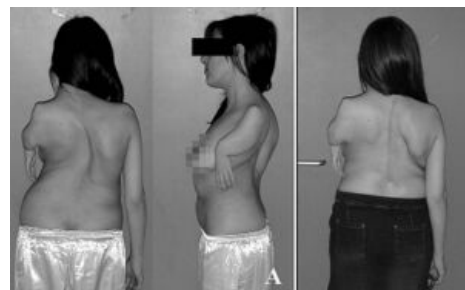
Popis atrofická vrozená vada horní či dolní končetiny

Příčina thalidomid

Klasifikace a odkazy

MKN Q73.1 (<https://mkn10.uzi.s.cz/prohlizec/Q73.1>)

MeSH ID D004480 (<https://emedicine.medscape.com/article/D004480-overview>)



Obraz fokomelie