

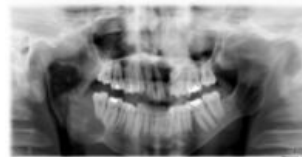
Folikulární cysta maxilly a mandibuly - kazuistika

Folikulární cysta

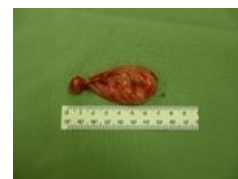Folikulární cysta vzniká z epitelu zubního zárodku. Většinou je spojena s retencí příslušného zubu. Pokud zůstane neodhalena, může postupným růstem dislokovat okolní zuby, deformovat čelisti a někdy být příčinou kolemčelistního zánětu.

Kazuistika

- 13-letý chlapec přichází do ordinace stomatologa k vyšetření před ortodontickou terapií;
- při klinickém vyšetření hmatné vyklenutí alveolárního výběžku loco 23 (ten byl retinován);
- pacient při klinickém vyšetření měl známky asymetrie obličeje;
- po zhotovení OPG náhodný nález cysty mandibuly loco 48 a maxilly loco 23;
- pacientovi bylo zhotoveno CT vyš., které diagnózu potvrdilo;
- pacient celkově zdrav;
- alergie na Maxitrol a roztoče;
- bez chronické medikace.
- Objednán k chirurgickému výkonu, při kterém byla provedena rozsáhlá exstirpace cysty zasahující téměř celou větev mandibuly vpravo a vybaven zárodek zubu 48, který byl cystou odtlačen až do baze kloubního výběžku mandibuly. Defekt vzniklý exstirpací byl vyplněn kostními štěpy získanými z hřbetu lopaty kyčelní vpravo. Dále byla revidována oblast zubu 23 – exstirpována druhá cysta, vybaven zub 18, tento výkon se zkomplikoval vznikem oro-antrální komunikace. Zub 23 byl ponechán ke spontánní erupci. Materiál byl odeslán k histologickému vyšetření.
- Histologické vyšetření potvrdilo dg. folikulární cysty;
- po cca 3 týdnech probíhalo hojení uspokojivě, pouze s malou dehiscencí loco 48.



OPG při prvotním vyšetření



Cysta po exstirpací