

Hemofilové infekce

Nahrazená šablona



Nepoužívejte prosím tuto šablonu, neboť byla nahrazena jinou, vhodnější.

Haemophilus influenzae je G-, nepohyblivá, nesporulující bakterie (jeví se někdy jako tyčinka, někdy jako kok). Podle kapsulárního antigenu rozlišujeme **6 typů** (a-f), přičemž nejvirulentnější je typ b. Neopouzdřené typy jsou zodpovědné za exacerbace chronických zánětů dýchacích cest.

Epidemiologie

Výskyt je vázán hlavně na zimní měsíce. Lze jej izolovat i u zdravých jedinců. Jedná se o typicky lidský patogen, u novorozenců k nákazám zpravidla nedochází díky přítomnosti mateřských Ig. Když však jejich hladina poklesne, nastanou často závažné infekce. Uvádí se, že dříve každé dítě do tří let nějakou hemofilovou nákazu prodělalo, zejména v podobě systémového onemocnění (meningitis, epiglottitis, pneumonie, perikarditida, pyartros), po pátém roce se vyskytovaly systémové nákazy zřídka, časté byly spíše na virózy nasedající infekce – sinusitidy, otitidy. Situace se změnila se zavedením očkování.

Patogeneze

Průnik hemofilu se odehrává ciliotoxinem nebo pozánětlivě poškozeným respiračním epitelem. Neopouzdřené kmeny působí lokální infekci. Opouzdřené kmeny vzdorují fagocytóze i komplementu, pronikají do krevního oběhu a působí invazivně. Mezi faktory virulence u opouzdřených kmenů patří:

- pouzdro;
- proteiny zevní membrány;
- proteáza štěpící IgA;
- endotoxin.

Klinický obraz

Epiglottitida

- vyskytuje se nejčastěji u dvou až tříletých dětí, charakteristický je náhlý začátek;
- horečka;
- bolest v krku a dysfagie;
- postupně narůstající dušnost;
- epiglottis: třeshňově zvětšená, zduřelá; flegmonózní nebo edematózní obraz.

Pneumonie

- horečka, dráždivý kašel, hnisavé sputum
- časté zejména u dětí v rozvojových zemích

Meningitida

 Podrobnější informace naleznete na stránce Hemofilová meningitida.

- děti od tří měsíců do pěti let, čím menší, tím nevýraznější
- primární meningitida (začíná z plného zdraví) nebo sekundární meningitida (předchází ji onemocnění HCD)
- počáteční příznaky: horečka, apatie, nechutenství a zvracení
 - u kojenců pozorujeme vyklenutou fontanelu
 - u větších dětí se projevuje meningeální syndrom
- komplikace: sekundární pneumonie, artritida, perikarditida.

Hemofilové infekce

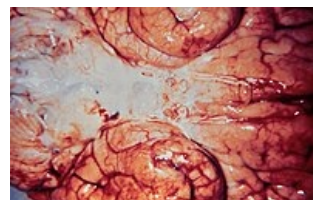
lat. '

Základní údaje

- Původce:** Haemophilus influenzae
- Přenos:** interhumánní, kapénkovou infekcí
- Klinický obraz:** epiglottitida, meningitida, pneumonie
- Léčba:** ATB (aminopeniciliny, cefalosporiny)
- Očkování:** konjugovaná polysacharidová vakcína v rámci hexavakcíny

Statistické údaje

Klasifikace a externí odkazy



Meningitida způsobená H.influenzae

- následky: hluchota, psychomotorická retardace, obstrukční hydrocefalus.

Diagnostika

Pro záchyt hemofila je nezbytné používat transportní půdy, neboť se vyznačuje velkou nestabilitou.

Prevence

V České republice je očkování proti Hemofilu B adsorbovanou konjugovanou polysacharidovou vakcínou součástí hexavakcíny. Nosičství vyléčí rifampicin.

Terapie

- **Nezávažné infekce:**
 - U kmenů neprodukcujících beta-laktamázu: ampicilin, amoxicilin
 - U kmenů produkujících beta-laktamázu: chráněné aminopeniciliny, cefalosporiny 2.–3. generace, makrolidy
- **Meningitida, epiglotitida**
 - cefalosporiny 3. generace
 - kortikosteroidy pro léčbu otoku
 - péče na JIP

Další infekce

Haemophilus ducreyi – měkký vřed, ulcus molle (chankroid)

Odkazy

Související články

Akutní epiglotitida ■ Hemofilová meningitida ■ Haemophilus influenzae

Zdroj

- BENEŠ, Jiří. *Studijní materiály* [online]. [cit. 2010]. <<http://jirben.wz.cz>>.

Použitá literatura

- HAVLÍK, Jiří, et al. *Infektologie*. 2. vydání. Praha : Avicenum, 1990. 393 s. ISBN 80-201-0062-8.
- LOBOVSKÁ, Alena. *Infekční nemoci*. 1. vydání. Praha : Karolinum, 2001. 263 s. ISBN 80-246-0116-8.
- BENEŠ, Jiří, et al. *Infekční lékařství*. 1. vydání. 2009. ISBN 978-80-7262-644-1.