

# Hepatocelulární karcinom

**Hepatocelulární karcinom** (HCC) je nejčastější primární maligní nádor jater.<sup>[1]</sup> Celosvětově je hepatocelulární karcinom pátým nejčastějším nádorem u mužů a osmým u žen.<sup>[2]</sup> K rozvoji tohoto karcinomu dochází nejčastěji u pacientů s chronickým jaterním onemocněním, obvykle v terénu cirhózy různé etiologie (abúzus alkoholu, chronická hepatitida B a hepatitida C). Celosvětově je hepatocelulární karcinom třetí nejčastější onkologickou příčinou úmrtí.<sup>[3]</sup> V naší populaci patří mezi méně časté nádory s incidencí **5-7/100 000 obyvatel**.<sup>[2]</sup> Jedinou potenciálně kurativní terapií je chirurgická léčba (resekce nebo transplantace).

## Epidemiologie

Nejvyšší incidence hepatocelulárního karcinomu je **v zemích východní Asie** (incidence 35/100 000 obyvatel<sup>[3]</sup>), následují africké státy. Častý výskyt v těchto oblastech souvisí s vysokou prevalencí a perinatálním přenosem *HBV* a *HCV*. V našich podmínkách patří tento nádor mezi méně časté, nejčastěji u nás postihuje muže ve vyšším věku.

## Symptomatologie

Klinický obraz hepatocelulárního karcinomu v době diagnózy je různý. Ideálním případem je situace, kdy je léze zachycena při preventivním vyšetření a pacient nemá žádné příznaky. U pacientů s jaterní cirhózou se klinický obraz liší podle rozsahu cirhotických změn. HCC je často příčinou **náhlého zhoršení jaterních funkcí**, může dojít i k embolizaci nádorové masy do *v. portae*. Mezi nespecifické příznaky patří bolest v pravém podžebří, diskomfort, únava, zvýšená teplota, úbytek hmotnosti, nechutenství, ikterus.<sup>[4]</sup> Dále se mohou manifestovat **příznaky zhoršení cirhózy** (ikterus, ascites, jaterní encefalopatie, krvácení do GIT z varixů).<sup>[2]</sup> Při fyzikálním vyšetření nalézáme hepatomegalii, splenomegalii, pavoučkové névy, ascites, palmární erytém, u mužů gynekomastii.

## Etiologie

Rizikové faktory HCC mají regionální odlišnosti. Ve vyspělých zemích je nejčastější etiologií jaterní cirhóza.<sup>[5]</sup> V rozvojových zemích se jedná především o chronickou hepatitidu B, často bez cirhotických změn. Dalším etiologickým faktorem je přítomnost aflatoxinů v potravě. Mezi rizikové faktory řadíme i chemické kancerogeny (hydrazin, trichlorethylen, vinylchlorid), některé léky (steroidní hormony, fenobarbital). Dále jsou v riziku pacienti s hemochromatózou, Wilsonovou chorobou a porphyria cutanea tarda.<sup>[6]</sup>

## Diagnostika

Základním nástrojem diagnostiky jaterních lézí jsou zobrazovací metody – ultrazvuk, CT a MRI. Neinvasivními metodami můžeme HCC potvrdit pouze u pacientů s cirhózou. V takových případech používáme **čtyřfázové CT vyšetření** (nativní, arteriální, venózní a pozdní fáze) nebo dynamické kontrastní MRI. Nálezem potvrzujícím diagnózu HCC je syčení suspektního ložiska (o velikosti min. 1 cm) v arteriální fázi a vymývání kontrastní látky ve fázi venózní nebo pozdní. Pokud při těchto vyšetřeních nezaznameneáme popsaný typický nález anebo se jedná o HCC bez cirhózy, je nutné provést biopsii a následně histologické hodnocení.<sup>[2]</sup> V laboratorních testech můžeme sledovat nárůst hladiny alfafetoproteinu, který ovšem není pro HCC specifický, po diagnostice karcinomu ale může sloužit jako prognostický faktor.<sup>[1][7]</sup>

## Patologie

Mikroskopicky je HCC tvořen hepatocyty s atypiemi jader a mitóz. Makroskopicky rozlišujeme **multinodulární HCC** (ložiska v obou lalocích), **masivní HCC** (velké ložisko se satelitními ložisky) a **difúzní HCC** (malá ložiska v celém jaterním parenchymu).<sup>[1]</sup> Nádor prorůstá do jaterních žil a *v. portae*, následně může docházet k nádorové trombóze a vznikají intrahepatální metastázy. HCC metastázuje do **lymfatických uzlin a do plic**, méně často do kostí.

## Staging

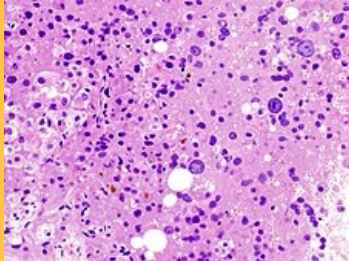
Ke klasifikaci HCC používáme několik systémů:

- TNM klasifikaci,
- MELD skóre (používané pro zařazení na seznam pacientů indikovaných k transplantaci jater),

### Hepatocelulární karcinom

C22.0 (<https://mkn10.uzis.cz/prohlizec/C22.0>)

8170/3 (<http://codes.iarc.fr/code/2570>)



*Mikroskopický obraz hepatocelulárního karcinomu*

<b>Lokalizace</b>	játra
<b>Incidence v ČR</b>	5-7/100 000 obyv.
<b>Prognóza</b>	špatná
<b>Terapeutické modality</b>	chirurgická léčba (resekce, transplantace), nechirurgická léčba (lokální ablace), farmakologická léčba

- klasifikaci podle Barcelonské skupiny,
- CLIP skóre (*Cancer of the Liver Italian Program*, které zahrnuje Child-Pugh klasifikaci, morfologii tumoru, hladiny AFP, přítomnost nebo absenci trombózy v. portae, jaterní funkce a charakteristiky nádoru),
- CUPI klasifikaci (*Chinese University Prognostic Index*, která lépe odpovídá asijské populaci) aj.<sup>[8]</sup>

Staging napomáhá k určení pacientovy prognózy a výběru ideálního terapeutického postupu.

Při stanovení prognózy pacientů s HCC je nutné kromě charakteristik samotného nádoru zahrnout také pokročilost chronického jaterního onemocnění (např. *Child-Pugh skóre*) a celkový stav pacienta. Mezi často využívané patří **Barcelonská klasifikace** (*BCLC – Barcelona Clinic Liver Cancer staging systém*). Její výhodou je, že do prognózy zahrnuje faktory samotného nádoru, pokročilost jaterní cirhózy a *performance status* (kvalitu života). Na základě BCLC klasifikace volíme konkrétní metody léčby.<sup>[2]</sup>

## Child-Pugh skóre

Tento prvek vyžaduje JavaScript.

## Barcelonská klasifikace HCC<sup>[9]</sup>

stadium	označení	Child-Pugh skóre	nádorové ložisko
velmi časně	<b>BCLC 0</b>	Child-Pugh A	jedno ložisko < 2 cm
časně	<b>BCLC A</b>	Child-Pugh A, B	1–3 ložiska do 3 cm
středně pokročilé	<b>BCLC B</b>	Child-Pugh A, B	vícečetné léze
pokročilé	<b>BCLC C</b>	Child-Pugh A, B	invaze do v. portae
terminální	<b>BCLC D</b>	Child-Pugh C	

# Terapie

Jedinou kurativní léčbou HCC jsou **chirurgické metody** – resekce nebo transplantace jater. Pacientů, kteří jsou k této léčbě indikováni, je ale minimum, protože v době diagnostiky je většinou nález příliš rozsáhlý. Další léčebné metody jsou transarteriální chemoembolizace, ablační techniky (radiofrekvenční ablace, alkoholizace, kryoterapie, laserová ablace), zevní radioterapie. Tyto metody mají pouze paliativní efekt. Další možností je systémová léčba, která ale nemá výraznější efekt než dříve zmíněné metody. Mezi nejnovější postupy patří biologická léčba. Pro neoadjuvantní léčbu volíme metody radiofrekvenční ablace, chemoembolizace či alkoholizace. Podle některých studií může adjuvantní léčba zlepšit efekt u chirurgických zákroků.<sup>[6]</sup>

## Chirurgická léčba

K metodám chirurgické léčby řadíme resekci a transplantaci jater. Pacientů, pro které jsou tyto způsoby léčby vhodné, je bohužel menšina.

### Chirurgická resekce

Resekce jater je vhodná u necirhotických pacientů s jedním nádorovým ložiskem. V terénu cirhózy indikujeme resekci, pokud má pacient zachovalé jaterní funkce a nemá portální hypertenzi. Limitem je tedy funkční kapacita jater. Perioperační mortalita je 2–3%, pětileté přežití po zákroku dosahuje 60–80 %. Rekurence nádoru se do pěti let po výkonu objeví až u 70 % pacientů.<sup>[2]</sup>

### Transplantace jater

Podle *Milánských kritérií* je transplantace metodou volby u pacientů s jedním ložiskem do velikosti 5 cm nebo 1–3 ložisky do velikosti 3 cm, a to bez vaskulární invaze nebo postižení lymfatických uzlin. Pětileté přežití u pacientů po transplantaci jater pro HCC je 70 %, což je téměř shodné procento jako u pětiletého přežití po transplantaci jater bez nádorového postižení. U pacientů s jaterní cirhózou zároveň vyléčíme i toto chronické onemocnění. Limitujícím faktorem této léčby je však nedostatek dárců.<sup>[6]</sup>

## Nechirurgická léčba

Pacienti s neresekovatelným nádorem, nesplňující kritéria pro transplantaci, jsou léčeni některou z nechirurgických metod. Jedná se pouze o paliativní léčbu. Pětileté přežití je u takto léčených pacientů 40–50 %. Nevýhodou jsou časté lokální recidivy a mnohdy opakování jednotlivých zákroků.<sup>[6]</sup>

### Embolizace a chemoembolizace

Hepatocyty jsou z větší části zásobované krví z v. portae, zatímco nádorové buňky jsou zásobované převážně arteriální krví (a. hepatica). Této skutečnosti využíváme při embolizaci a chemoembolizaci (*TACE – transcatheter arterial chemoembolization*).

Pro samotnou embolizaci je používán spongostan či lipidol, preparáty určené k chemoembolizaci jsou mitomycin C, adriamycin a cisplatina, případně lze použít i doxorubicin navázaný mikrosféry na bázi hydrogelu. Metoda je určená pro pacienty s inoperabilním HCC, Child-Pugh A, B, bez portální trombózy, AV shuntů, extrahepatálního postižení či renální insuficience.

Chemoembolizace prodlužuje celkové přežití pacientů s inoperabilním nádorem.<sup>[6]</sup>

### Alkoholizace ložisek HCC

Jiný způsob lokální intervence je alkoholizace (*PEI – percutaneous ethanol injection*).

Do ložiska se perkutánně aplikuje 96% ethanol, dochází k denaturaci bílkovin, nekróze nádorových buněk a ischemické nekróze. Výsledkem je koagulační nekróza tumoru. Metoda je vhodná pro pacienty s maximálně 3 nádorovými ložisky do velikosti 3 cm, Child-Pugh A, B.<sup>[6]</sup>

## Radioablace

Radiofrekvenční ablace (*RFA*) je metodou pro intervenci nádorových ložisek o velikosti 3–5 cm, takto můžeme ošetřit 3–5 ložisek. Výkon se provádí za CT kontroly nebo peroperačně.

Do ložiska je zavedená radiofrekvenční sonda, lokální aplikací tepla dojde k nekróze buněk. Požívají se teploty vyšší než 50 °C. Metodu lze kombinovat s *TECA* či *PEI*. U ložisek menších než 3 cm dosahujeme po jedné RAF kompletní nekrózy tumoru v 88–98 %, u ložisek o velikosti 3–5 cm je úspěšnost 80–90%.<sup>[6]</sup>

## Další lokální metody

K lokální intervenci ložisek můžeme dále použít **kryoterapii** (nádory menší než 3 cm), **laserovou terapii**, v Japonsku je častou používaná **perkutánní mikrovlnná koagulační terapie (PMCT)**. Zevní radioterapie byla v minulých letech opomíjena pro velkou citlivost zdravé jaterní tkáně. Nově je ovšem využívána v pokročilých stádiích HCC. Probíhají studie s metodou selektivní radioterapie.<sup>[6]</sup>

## Farmakologická léčba

Další možností pro terapii HCC je systémová léčba. Hepatocelulární karcinom je ale primárně **chemorezistentní**, farmakologická léčba tedy nemá výraznější účinky v porovnání s chirurgickými metodami a metodami ablační intervence. Nejlepších výsledků dosahuje zatím doxorubicin.

S rozvojem molekulární léčby přichází do farmakologické terapie HCC nové potenciální metody. U pacientů s inoperabilním nálezem v pokročilém stádiu můžeme očekávat dobré výsledky při podávání nových protinádorových preparátů. Nejlepší výsledky má zatím *sorafenib*. Léčba HCC s chronickou hepatitidou má lepší výsledky u pacientů s HCV než u skupiny pacientů s HBV. Nevýhodou této biologické terapie je ovšem ekonomická náročnost.<sup>[6][10]</sup>

## Prognóza

Pacienti v terminálním stadiu jsou indikováni pouze k symptomatické paliativní léčbě. Kurativní možnosti HCC jsou limitované, proto je zásadní především **prevence vzniku nádoru**. Do té patří prevence a léčba virové hepatitidy B a C, prevence a léčba alkoholismu a včasná diagnostika a léčba metabolických onemocnění jater. Přestože možnosti terapie HCC jsou v dnešní době široké, jedná se o nádor s obecně špatnou prognózou. Nádor je často diagnostikován až v pokročilých stádiích, negativním faktorem je i preexistující cirhóza u velké části pacientů.<sup>[6]</sup> Péče o pacienty s HCC musí být multidisciplinární.

## Odkazy

### Související články

- Nádory jater

### Externí odkazy

- Doporučený postup pro léčbu a diagnostiku HCC, 2011 (<http://www.ces-hep.cz/file/321/doporuceny-postup-chs-hcc-2011.pdf>)

## Reference

- POVÝŠIL, Ctibor, Ivo ŠTEINER a Pavel DUŠEK, et al. *Speciální patologie : interakce škodlivých látek s živými organismy, jejich mechanismy, projevy a důsledky*. 2. vydání. Praha : Galén, 2007. 430 s. s. 209-210. ISBN 978-807262-494-2.
- BRŮHA, Radan. *Hepatocelulární karcinom* [online]. ©2012. Poslední revize 2012-10-05, [cit. 2015-11-03]. <<https://web.archive.org/web/20160331222721/http://zdravi.e15.cz/clanek/postgradualni-medicina/hepatocelularni-karcinom-466724>>.
- CICALESE, Luca. *Hepatocellular carcinoma* [online]. ©2015. Poslední revize 2015-08, [cit. 2015-11-03]. <<https://emedicine.medscape.com/article/197319-overview>>.
- KUBECOVÁ, Martina, et al. *Onkologie : Učební texty pro studenty 3. lékařské fakulty UK* [online] . 1. vydání. Praha : Univerzita Karlova v Praze, 3. lékařská fakulta, Radioterapeutická a onkologická klinika 3. LF a FNKV, 2011. 178 s. s. 113, 114. Dostupné také z <<http://www2.lf3.cuni.cz/opencms/export/sites/www.lf3.cuni.cz/cs/pracoviste/onkologie/skripta/kubecova-onkologie.pdf>>. ISBN 978-80-254-9742-5.
- BRŮHA, Radan. *Diagnostika a léčba hepatocelulárního karcinomu : Doporučený postup vypracovaný skupinou pro portální hypertenzi při České hepatologické společnosti České lékařské společnosti J. E. Purkyně a schválený výbory České hepatologické společnosti České lékařské společnosti J. E. Purkyně a České onkologické společnosti České lékařské společnosti J. E. Purkyně* [online]. ©2004. [cit. 2015-11-04]. <[https://www.prolekare.cz/pdf?ida=vl\\_05\\_12\\_11.pdf](https://www.prolekare.cz/pdf?ida=vl_05_12_11.pdf)>.

6. TOMÁŠEK, Jiří, Jana HALÁMKOVÁ a Zdeněk KALA. Novinky v léčbě hepatocelulárního karcinomu. *Remedia* [online]. 2008, roč. 18, no. 1, s. 57-66, dostupné také z <<http://www.remédia.cz/Clanky/Prehledy-nazory-diskuse/Novinky-v-lecbe-hepatocelularniho-karcinomu/6-F-j2.magarticle.aspx>>. ISSN 0862-8947; 2336-3541.
7. FARINATI, Fabio, Dario MARINO a Massimo DE GIORGIO, et al. Diagnostic and prognostic role of alpha-fetoprotein in hepatocellular carcinoma: both or neither?. *Am J Gastroenterol* [online]. 2006, vol. 101, no. 3, s. 524-32, dostupné také z <<https://www.ncbi.nlm.nih.gov/pubmed/16542289>>. ISSN 0002-9270.
8. SUBRAMANIAM, Somasundaram, Robin K KELLEY a Alan P VENOOK. A review of hepatocellular carcinoma (HCC) staging systems. *Chin Clin Oncol* [online]. 2013, vol. 2, no. 4, s. 33, dostupné také z <<https://www.ncbi.nlm.nih.gov/pubmed/25841912>>. ISSN 2304-3865 (print), 2304-3873.
9. PŘIBYLOVÁ, Jana. *Hepatocelulární karcinom* [online]. ©2010. Poslední revize 2010-04-06, [cit. 2015-11-03]. <<https://web.archive.org/web/20160331222721/http://zdravi.e15.cz/clanek/priloha-lekarske-listy/hepatocelularni-karcinom-450783>>.
10. NG, Jennifer a Jennifer WU. Hepatitis B- and hepatitis C-related hepatocellular carcinomas in the United States: similarities and differences. *Hepat Mon* [online]. 2012, vol. 12, no. 10 HCC, s. e7635, dostupné také z <<https://www.ncbi.nlm.nih.gov/pmc/articles/PMC3517810/?tool=pubmed>>. ISSN 1735-143X (print), 1735-3408.

## Doporučená literatura

- POVÝŠIL, Ctibor, Ivo ŠTEINER a Pavel DUŠEK, et al. *Speciální patologie : interakce škodlivých látek s živými organismy, jejich mechanismy, projevy a důsledky*. 2. vydání. Praha : Galén, 2007. 430 s. s. 209-210. ISBN 978-807262-494-2.
- KRŠKA, Zdeněk a David HOSKOVEC, et al. *Chirurgická onkologie*. 1. vydání. Praha : Grada, 2014. 904 s. ISBN 978-80-247-4284-7.