

Hibernom



Hibernom je **nádor z hnědé tukové tkáně**. Je tvořen multivakuolárními adipocyty (vakuoly neutlačují a nedeformují jádro) s velkým množstvím mitochondrií (mikroskopicky eosinofilní, makroskopicky hnědý). Vyskytuje se hlavně v podkoží interskapulární oblasti novorozenců.

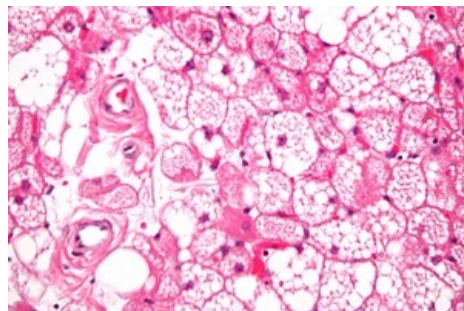
Odkazy

Související články

- Lipom
- Liposarkom
- Lipoblastom

Zdroj

- PASTOR, Jan. *Langenbeck's medical web page: Nádory* [online]. ©2006. [cit. 2010-04-18]. <<http://www.freewebs.com/langenbeck/Nadory.rar>>.



Hibernom