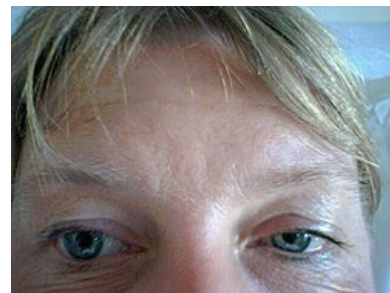


# Hornerův syndrom



**Hornerův syndrom** (také znám jako **Claude-Bernardův-Hornerův syndrom**) je charakterizován triádou symptomů – mióza, ptóza víčka, zdánlivý enoftalmus (tzv. Hornerova triáda, Hornerova trias). Dochází k němu při **porušení** sympatického nervového systému, a to na úrovni centrální (poškození *Budgeova ciliospinálního centra*), pregangliové (utlačení krčního sympatiku) i postgangliové (utlačení v oblasti *plexus caroticus*).

Dalšími uváděnými příznaky jsou anhidróza na postižené straně<sup>[1]</sup>, ztráta ciliospinálního reflexu<sup>[2]</sup> a vzestup teploty kůže na obličeji.<sup>[3]</sup>



Hornerova triáda na levém oku

## Odkazy

### Související články

- Nervus oculomotorius
- Ptóza
- Poruchy vybraných hlavových nervů/PGS | Okohybné poruchy/PGS/diagnostika
- Pancoastův tumor

### Použitá literatura

- VOKURKA, Martin a Jan HUGO. *Velký lékařský slovník* [online] . 8. vydání. Praha : Maxdorf, 2009. Dostupné také z <<http://lekarske.slovniky.cz/lexikon-pojem/claude-bernarduv-horneruv-cbh-syndrom-4>>. ISBN 978-80-7345-166-0.

### Reference

1. KUMAR, Vinay, Abul K ABBAS a Nelson FAUSTO. *Robbins & Cotran Pathologic Basis of Disease*. 7. vydání. Elsevier, 2004. ISBN 978-0-7216-0187-8.
2. KACHLÍK, David. *Autonomní nervy* [přednáška k předmětu Anatomie, obor Všeobecné lékařství, 3. lékařská fakulta Univerzita Karlova]. Praha. 5. 1. 2011. Dostupné také z <<http://old.lf3.cuni.cz/anatomie/Autonomninnervy.zip>>.
3. KLENER, Pavel. *Propedeutika ve vnitřním lékařství : Třetí, přepracované vydání*. 3. vydání. Galén, 2009. s. 59. ISBN 978-80-7262-643-4.