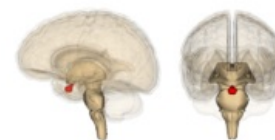

Hypofýza

Hypofýza (podvěsek mozkový, lat. *glandula pituitaria*) je centrální orgán endokrinního systému. Je uložena za chiasma opticum, v prohlubni kostí klínové zvané turecké sedlo (*sella turcica*), a to v její nejhlubší části, tedy *fossa hypophysialis*. Je zavěšena na stopce (infundibulum), která vybíhá z hypothalamu na bázi diencefala. Je do velké míry nadřazena všem ostatním žlázám endokrinního systému.



Hypofýza

Skládá se ze dvou oddílů, přední **adenohypofýzy** a zadní **neurohypofýzy**. Tyto oddíly se liší nejen svou funkcí, ale také embryonálním původem. Adenohypofýza vzniká jako Rathkeho výchlípek z primitivní ústní dutiny – stomodea. Je patrná už ve třetím týdnu embryonálního vývoje. Neurohypofýza se diferencuje z výchlípky diencefala. Adenohypofýza je tedy původu ektodermového, zatímco neurohypofýza je původu neuroektodermového.

Adenohypofýza

Skládá se z **pars distalis**, **pars tuberalis** a **pars intermedia**.

Pars distalis

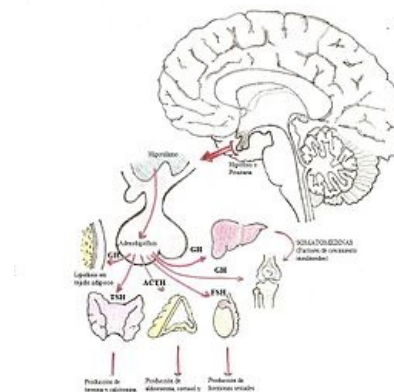
Pars distalis je složena z trámčitého epitelu, řídkého kolagenního vaziva a krevních sinusoid. Obsahuje **chromofobní** a **chromofilní** buňky. Chromofilní buňky se barví intenzivně vzhledem k počtu cytoplasmatických sekrečních granul, kde jsou skladovány hormony. Chromofobní buňky se barví málo a představují buď degradované chromofilní buňky, nebo buňky folikulární, které poskytují oporu chromofilním buňkám. Chromofilní buňky dále dělíme na buňky acidofilní (barví se intenzivně eosinem) a bazofilní (barví se hematoxylinem).

Acidofilní buňky produkují jednoduché proteiny a v trámčitém epitelu převažují, patří mezi ně dva hlavní typy buněk:

- **somatotropní buňky** – **somatotropin** (STH, růstový hormon);
- **mammotropní buňky** – **prolaktin** (PRL).

Bazofilní buňky secernují glykoproteiny – jsou PAS pozitivní:

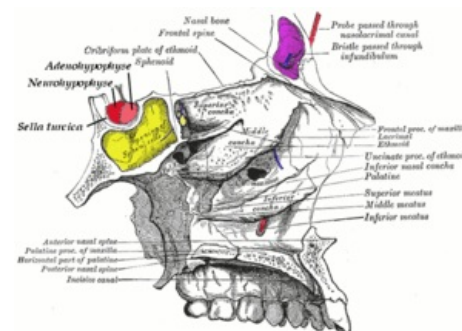
- **thyreotropní buňky** – **thyreotropní hormon** (TSH);
- **gonadotropní buňky** – **folikuly stimulující hormon** (FSH), **luteinizační hormon** (LH);
- **kortikotropní buňky** – **adrenokortikotropní hormon** (ACTH).



Hormony hypofýzy

Pars tuberalis

Nálevkovitý horní výběžek pars distalis obklopující horní stvol infundibula. Obsahuje především gonadotropní buňky, jsou chromofobní.



Uložení hypofýzy v sella turcica

Pars intermedia

Pars intermedia je úsek mezi zadním a předním lalokem hypofýzy. Vyskytují se zde různé velké uzavřené folikuly, tzv. Rathkeho cysty, které jsou vystlané jednovrstevným epitelem a obsahují koloid. Dále zde nalezneme trámečky chromofobních buněk a také bazofilních melanotropních buněk secernujících **melanocyty stimulující hormon** (MSH).

Neurohypofýza

Neurohypofýza má dvě základní strukturální součásti – pars nervosa a infundibulum. Pars nervosa sestává z axonů neurosekrečních buněk jader hypothalamu, pituicytů a fenestrovaných kapilár. Nemá strukturu žlázy, nesyntetizuje žádné hormony.

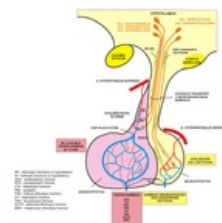
Neurosekreční buňky, které se nacházejí zejména v nucleus supraopticus a nucleus paraventricularis, vysílají nemyelinizované axony do neurohypofýzy. Toto spojení tvoří dohromady hypothalamohypofyzární trakt (tractus hypothalamohypophysialis). Axony vytvářejí velké dilatace vyplněné bazofilními neurosekrečními granuly, které se nazývají Herringova tělíska. Obsah granul je syntetizován v neurosekrečních neuronech a uvolňován do okolí kapilár v neurohypofýze. Granula skladují **oxytocin**, který je produkován v nucleus paraventricularis a **antidiuretický hormon** (ADH, vazopresin) z nucleus supraopticus. **Pituicyty** jsou gliové buňky spadající mezi makroglia, které obklopují nemyelinizované axony, čímž jim poskytují oporu.

Krevní zásobení

Krev přichází k hypofýze cestou **aa. hypophysiales superiores et inferiores**, větví a. carotis interna a odtéká hypofyziálními portálními vénami. K adenohypofýze přichází a. hypophysialis superior, která se před ní rozvětví kolem eminentia mediana hypothalami v **primární kapilární plexus**. Ten se následně sbírá v hypofyziální portální vény, jež vedou krev do **sekundárního kapilárního plexu** probíhajícího adenohypofýzou. Tato žilní krev se sbírá do vv. hypophysiales, které ústí do sinus cavernosus a tudíž do v. jugularis interna. Tento jev, kdy dochází k vsunutí kapilárního plexu mezi cévy stejného typu se nazývá rete mirabile, v tomto případě se jedná o **rete mirabile venosum** (pleteň je vsunuta mezi žíly).

Toto uspořádání slouží k tomu, že hormony ovlivňující aktivitu hypofýzy, uvolňované neurosekrečními neurony hypothalamu do primárního kapilárního plexu, se krví dostanou do místa působení – adenohypofýzy.

K neurohypofýze přichází a. hypophysialis inferior, která také odchází do vv. hypophysiales.



Hypofyzární oběh

Regulace aktivity

Stimulace i inhibice uvolňování hormonů z hypofýzy jsou řízeny z hypothalamu hormony, které jsou syntetizovány v tělech sekrečních neuronů hypothalamu a nemyelinizovanými axony uvolňovány do primárního kapilárního plexu.

Mezi stimulující hormony patří:

- **kortikoliberin** - hormon uvolňující kortikotropin (CRH, corticotropine-releasing hormone);
- **gonadoliberin** - hormon uvolňující gonadotropiny (GnRH, gonadotropine-releasing hormone);
- **thyreoliberin** - hormon uvolňující thyreotropin (TRH, thyreotropine-releasing hormone).

Inhibiční hormony:

- **somatostatin** inhibuje výdej somatotropinu;
- **dopamin** inhibuje výdej prolaktinu.

Odkazy

Související články

- Vyšetření funkce hypofýzy
- Hypofyzární adenom
- Hypothalamo-hypofyzární systém
- Hypothalamus

Použitá literatura

- JUNQUEIRA, L. Carlos a Chosé CARNEIRO. *Základy histologie*. 7. vydání. Jinočany : H&H, 1999. ISBN 8085787377.
- GRIM, Miloš a Rastislav DRUGA. *Základy anatomie*. 1. vydání. Praha : Galén, 2005. ISBN 8072623028.
- MARTÍNEK, Jindřich a Zdeněk VACEK. *Histologický atlas*. 1. vydání. Praha : Grada, 2009. ISBN 9788024723938.

Externí odkazy

- Pituitary Gland, University of Pittsburgh, Department of Neurological Surgery (<http://www.neurosurgery.pitt.edu/centers-excellence/cranial-base-center/conditions-treated>)