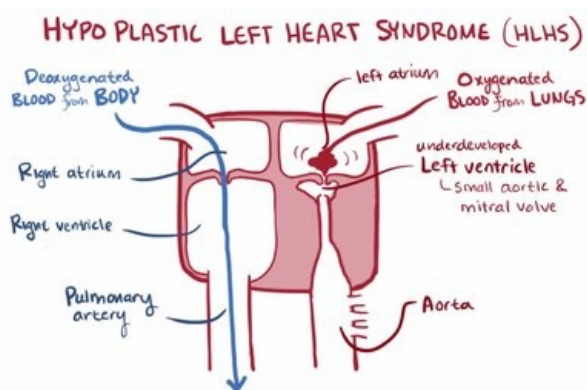


Hypoplastické levé srdce

Hypoplastické levé srdce je kritická VVV u novorozenců, kdy levá komora (LK) není schopna zajišťovat srdeční výdej. Jedná se o skupinu srdečních vad, při kterých nejsou plně vyvinuty struktury levého srdce. Levá komora je malá a nefunkční, pravá komora zajišťuje jak plicní tak systémovou cirkulaci. Vada je obvykle spojena s atrézií mitrální či aortální chlopně a s koarktací aorty. První dny dítě přežívá jen díky perzistenci tepenné dučeje, defektu septa síní či perzistujícího foramen ovale.

Klinický obraz

Po uzavření Botallovovy dučeje dochází k manifestaci onemocnění. Obvykle do 2-4 dnů nastupuje symptomatika srdečního selhání (tachypnoe, nízký srdeční výdej, centrální cyanóza) a postupně se rozvíjí šokový stav (metabolická acidóza, porucha perfuze na periferiích, anurie).



Video v angličtině

Diagnóza

Echokardiografie.

Léčba

Medikamentózní udržení otevřené dučeje umožní prostaglandin E1, dále indikujeme chirurgické řešení. Paliativní spočívá v několikastupňové operaci dle Norwooda (může se dospět k jednodukomorové cirkulaci), definitivním řešením je transplantace srdce.

Pokud je přítomna navíc i dysfunkce pravé komory (významná trikuspidální regurgitace či hypoplázie aorty) je vada inoperabilní.

Při prenatální detekci této vady přichází v úvahu ukončení těhotenství.

Odkazy

Související články

- Vrozené srdeční vady
- Získané srdeční vady

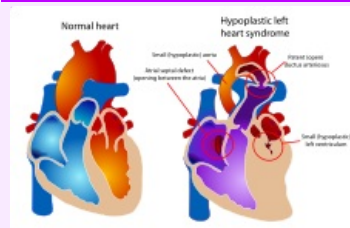
Zdroj

- BENEŠ, Jiří. *Studijní materiály* [online]. [cit. 16. 5. 2009]. <<http://jirben.wz.cz>>.

Použitá literatura

- TASKER, Robert C., Robert J. MCCLURE a Carlo L. ACERINI. *Oxford Handbook of Paediatrics*. 1. vydání. Oxford : Oxford University Press, 2008. s. 246. ISBN 978-0-19-856573-4.

Hypoplastické levé srdce



Vlevo: normální srdce, vpravo: syndrom hypoplastického levého srdce.

Klinický obraz tachypnoe, nízký srdeční výdej, anurie, metabolická acidóza, centrální cyanóza, špatná periferní perfuze

Diagnostika echokardiografie

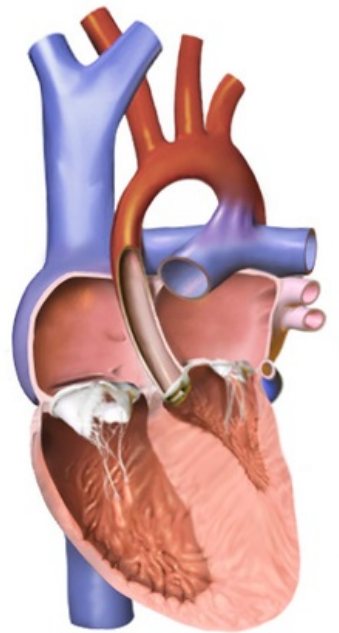
Prognóza 100% úmrtností v novorozeneckém věku.

Klasifikace a odkazy

MeSH ID bmc99017707 (<https://www.medvik.cz/bmc/link.do?id=bmc99017707>)

OMIM 241550 (<https://omim.org/entry/241550>)

Medscape 890196 (<https://emedicine.medscape.com/article/890196-overview>)



hypoplatické levé srdce



Článek neobsahuje vše, co by měl.

Můžete se přidat k jeho autorům (https://www.wikiskripta.eu/index.php?title=Hypoplastick%C3%A9_lev%C3%A9_srdce&action=history) a jej.

O vhodných změnách se lze poradit v diskusi.