

Infarkt myokardu

Tento článek pojednává o interním onemocnění. O patologii pojednává článek Infarkt myokardu (patologie).

Infarkt myokardu (IM, česky **srdeční záhať**) je akutní nekróza okrsku kardiomyocytů vznikající v důsledku dlouhotrvající ischémie.^[1] Příčinou ischémie je náhlý uzavěr koronární tepny nebo její extrémní progredující zúžení.^[2]

Etiopatogeneze

Patofyziologickým podkladem infarktu myokardu je **ruptura aterosklerotického plátu s nasedající intrakoronární trombózou** (nasednutí trombu na prasklý aterosklerotický plát). Vzniklý uzavěr koronární tepny vede k ischémii a následnému ireverzibilnímu poškození kardiomyocytů. Nasedající trombus nazýváme jako bílý, destičkový, jelikož začíná agregací trombocytů.

Vzácněji může být příčinou IM např. spasmus (*Prinzmetalova AP*), arteritida (*polyarteritis nodosa*, *Takayasuova choroba*), embolizace do koronární tepny (*vegetace z degenerovaných srdečních chlopní*, *trombů při fibrilaci síní*) či intrakoronární trombóza bez aterosklerózy.^[2]

Rizikové faktory

- Metabolický syndrom (obezita, dyslipidémie, hyperglykémie, hypertenze),
- věk (nad 50 let),
- mužské pohlaví (ženy jsou chráněné estrogény - po menopauze se riziko vyrovnává),
- abusus kokainu (koronární spasmus).

Podle mezinárodní studie INTERHEART jsou hlavními rizikovými faktory infarktu myokardu (nezávisle na pohlaví, věku a geografické oblasti):

- porucha lipidového metabolismu,
- kouření,
- hypertenze,
- diabetes mellitus,
- břišní typ obezity,
- psychosociální faktory,
- nedostatečná konzumace ovoce a zeleniny,
- nedostatečná pohybová aktivita,
- nadměrná konzumace alkoholu.^[3]

Příznaky a diagnostika

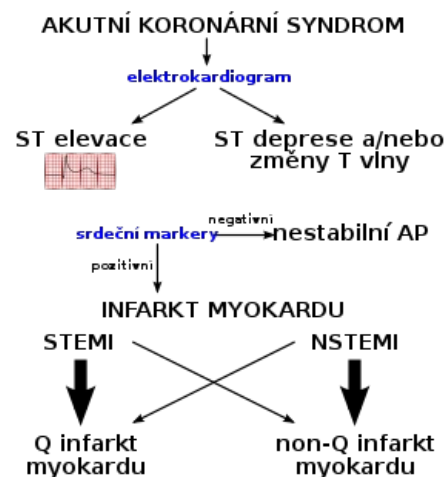
Diagnostika AIM (Akutní Infarkt Myokardu) se opírá o anamnézu a fyzikální vyšetření, EKG a biochemické stanovení markerů myokardiální nekrózy.

Anamnéza a fyzikální vyšetření

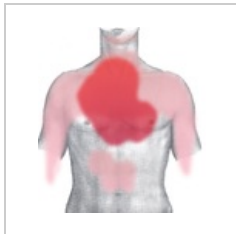Charakteristickým příznakem AIM je svíravá, palčivá či tlaková 🧯 **bolest lokalizovaná retrosternálně** (vzácněji prekordiálně). Může iradiovat např. do horních končetin, krku, dolní čelisti, mezi lopatky či do epigastria.^[4] Mezi další známky AIM řadíme 🧯 **dušnost**, 🧯 **bledost**, 🧯 **pocení**, 🧯 **úzkost**, 🧯 **nauzeu** či 🧯 **vomitus**.^[5]

Dále mohou být přítomné i příznaky vyplývající z komplikací AIM. Příznaky levostranného srdečního selhání vzniklého při AIM se klasifikují dle Killipa do 4 tříd.

⚠️ **Bolest na hrudi mimo retrosternální lokalizaci, v epigastriu, mezi lopatkami, v krku či v mandibule může také signalizovat probíhající AIM! AIM může proběhnout i bez bolesti na hrudi. Velmi často tato situace nastává u pacientů s diabetickou senzitivní neuropatií.**^[6]



Akutní koronární syndromy (schéma)



Lokalizace bolesti při AIM



Lokalizace bolesti při AIM

Killipova klasifikace srdečního selhání při AIM	
Killip I	bez známek srdečního selhání při AIM
Killip II	chrůpky nad plicními bazemi
Killip III	kardiální plicní edém
Killip IV	kardiogenní šok

EKG a biochemické stanovení markerů myokardiální nekrózy

Na základě EKG obrazu rozlišujeme dva typy AIM:

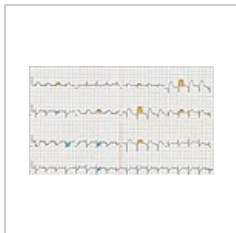
- **STEMI** (ST Elevation Myocardial Infarction, infarkt myokardu s ST elevací) a
- **NSTEMI** (Non-ST Elevation Myocardial Infarction, infarkt myokardu bez ST elevací).

Zobrazovací metody

RTG hrudníku může v akutní fázi ukázat městnání. **Echokardiograficky** je možné zobrazit již případné komplikace IM. Obvykle je pacient transportován rovnou k **selektivní koronarografii**.

Akutní koronární syndrom (AKS)			
	STEMI	NSTEMI	Nestabilní AP
Anamnéza	bolest na hrudi	bolest na hrudi	bolest na hrudi
EKG	<p>ST elevace alespoň 2 mm ve svodech V1-V3 nebo alespoň 1 mm ve V4-V6, I, aVL, II, III, aVF. ST elevace musí být patrné alespoň ve dvou sousedních svodech.^[7]</p> <p>Čerstvě zjištěný LBBB nebo bifascikulární blok (RBBB + LAH, RBBB + LPH).^[7]</p> <p>ST elevace ve svodu aVR s přítomností depresí v jiných svodech svědčí pro uzávěr kmene ACS, což je superemergentní stav.^[8]</p>	<p>ST deprese alespoň 1 mm a/nebo změny T vln (inverze, oploštění).^[7]</p> <p>Velmi rizikové jsou ST deprese pod 2 mm.^[7]</p>	ST deprese a/nebo změny T vln
Biochemie	pozitivní troponiny	pozitivní troponiny	negativní troponiny

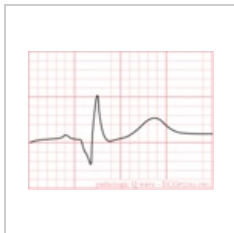 Podrobnější informace naleznete na stránce [Biochemická vyšetření u akutního infarktu myokardu](#).



EKG: STEMI - anteroextenzivní. ST elevace ve V1-V5, I, aVL (oranžově) a zrcadlové ST deprese ve II, III, aVF (modře).



Evoluce EKG změn při AIM: a. norma, **b.** ST elevace, **c.** formace Q kmitu (QS komplex), přetrvávající ST elevace, inverze vlny T, **d.** normalizace ST segmentu, prohloubení T vlny, **e.** normalizace T vlny, perzistující Q kmit.



Aby mohl být kmit Q považovaný za patologický, musí splňovat tato kritéria: šíře ≥ 1 mm, amplituda $\geq 1/3$ kmitu R.

Lokalizace

Lokalizace AIM dle EKG změn. Převzato z [10]. Upraveno dle [7][5].			
Lokalizace	ST elevace	Zrcadlová (reciproká) ST deprese	koronární tepna
Přední (anteroseptální) IM	V1–V4	Ne	RIA
Anteroextenzivní (anterolaterální) IM	V1–V6	Ne/II, III, aVF	RIA
Laterální (boční) IM	I, aVL, V5, V6	II,III, aVF	RCx, RD
Spodní (diafragmatický) IM	II, III, aVF	I, aVL, V1–V4	ACD (85 %), RCx (15 %)
IM zadní stěny	V7, V8, V9	vysoké R ve V1–V3 s ST depresemi ve V1–V3 > 2mm („zrcadlový pohled“)	RCx
IM pravé komory	V1, V4R	I, aVL	ACD

I Laterální	V1 Septální
II Spodní	V2 Septální
III Spodní	V3 Přední
aVR Uzavřená	RMS, RPLD
aVL Laterální	V5 Laterální
aVF Spodní	V6 Laterální

Svod a jím snímaná část myokardu (sousední svody stejnou barvou): **ST elevace** ve svodu **aVR** značí uzavěr kmene a. coronaria sinistra (**ACS**)^[9] a je superemergentním stavem s vysokou mortalitou

Diferenciální diagnostika

V diferenciální diagnostice akutního infarktu myokardu je třeba odlišit tyto stavy:

- disekci aorty,
- plicní embolii,
- spontánní pneumotorax,
- pleuritidu,
- mediastinitidu,
- myositidu,
- muskuloskeletální postižení - v oblasti sternokostálního skloubení,
- refluxní ezofagitidu,
- vředovou chorobu gastroduodenální,
- radikulární vertebrogenní postižení,
- panickou ataku.^[6]

 *Podrobnější informace naleznete na stránce Diferenciální diagnostika bolestí na hrudi/PGS (VPL).*

Léčba

Prehospitalizační péče o pacienta s AKS

Iniciální léčba pacienta s AKS. Převzato z [11].
kontinuální monitoring vitálních funkcí a EKG
zavedení i.v. kanyly
podání kyslíku 4–8 l/min při poklesu saturace hemoglobinu kyslíkem pod 90 % ^[12]
natočení 12svodového EKG
odběr krve pro stanovení markerů myokardiální nekrózy
analgesedace (obvykle 100 µg fentanylu nebo 10 mg morfinu; diazepam tbl. 10 mg) ^[8]
ASA 150–300 mg p.o. nebo i.v. ^[12]
heparin 5000 j i.v./enoxaparin 1 mg/kg s.c./i.v.
Prasugrel 60mg nebo Ticagrelor 180 mg. Clopidogrel 600 mg jen při nepřítomnosti předchozích
metoprolol i.v. dle klinického stavu, např. u pacientů s tachykardií a hypertenzí (obvykle začínáme dávkou 5 mg) ^[8]

 **Pacienta s AKS je nutno hospitalizovat na jednotce intenzivní péče s trvalým monitoringem vitálních funkcí a EKG (nejlépe na koronární jednotce).**

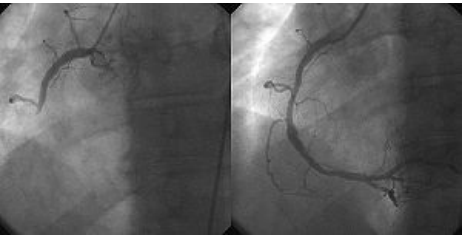Revaskularizační léčba

STEMI

Každý pacient se STEMI by měl být indikován k primární **PCI** (primární perkutánní koronární intervence) nebo k **trombolýze**. Jelikož je PCI mnohem účinnější než trombolýza, má v drtivé většině případů před trombolýzou přednost! Využití systémové trombolýzy nalezneme v oblastech, kde není možné do 120 minut od diagnózy zajistit PCI. Využívá se tkáňový aktivátor plazminogenu (tPA - tenektepláza, altepláza, retepláza).^[12]

Podstatou PCI je **predilatace balonkovým katetrem** a následná **implantace stentu**. V některých případech (koronární průtok TIMI-2 nebo TIMI-3) lze stent implantovat bez předchozí predilatace.^[2]

Provedení **koronárního bypassu** (CABG) u pacienta s akutním IM není považováno za standardní léčebnou modalitu. Pro indikaci emergentního CABG musí být splněna kritéria definovaná v klinických guidelines ČKS (htt



Koronární angiografie a angioplastika u pacienta s AIM: **vlevo** uzavěr a. coronaria dextra; **vpravo** a. coronaria dextra **po** zprůchodnění

NSTEMI

Revaskularizační léčba u pacientů s AKS bez ST elevací je realizována ihned, jedná-li se o pacienta s vysokým rizikem, hemodynamickou instabilitou, srdečním selháním, závažnou arytmií či přetrvávající anginou pectoris doprovázenou dynamickými změnami ST úseku. U pacientů se středním rizikem je revaskularizace realizována do 72 hodin (tzv. časná revaskularizace). Cílem revaskularizační léčby u pacientů s NSTEMI je zabránit vzniku STEMI a úmrtí. Dominantní metodou revaskularizace je PCI. CABG je využíván u pacientů se stenózou kmene ACS nebo nemocí tří tepen.^[11]

Další léčebné postupy

- **Antiagregační léčba:** ASA, clopidogrel (syťící dávka 600 mg, dále 150 mg denně 7 dní a dále 75 mg denně), IIb/IIIa inhibitory (apciximab, aptifibatid).
- **Antikoagulační léčba:** heparin (1000 j. na 10 kg, tedy 5-10 tisíc j.), nízkomolekulární heparin.
- **Antiischemická léčba:** β -blokátor (metoprolol), nitrát (ISDN), blokátor kalciového kanálu (amlodipin, felodipin).
- **Hypolipidemická léčba:** statin.

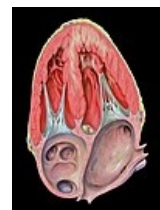V současné době trvá celková hospitalizace 3-10 dní. Tuto dobu využíváme k postupnému zvyšování fyzické námahy, k nastavení léků sekundární prevence.

Komplikace

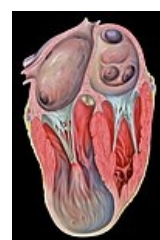Mechanické

- **Ruptura volné srdeční stěny** – je velice závažnou komplikací, často končící letálně (především nastane-li v terénu). Diagnostika se opírá o klinický obraz tamponády srdeční a/nebo šokového stavu a echokardiografický nále. Stav je nutno superemergentně kardiochirurgicky řešit.^[2]
- **Ruptura komorového septa** – komunikace mezi pravou a levou komorou má za následek proudění krve ve směru tlakového gradientu z levé komory do pravé, čímž dochází k objemovému přetížení pravé komory. Hemodynamický stav pacienta se zhoršuje, nad prekordiem slyšíme **holosystolický šelest**. Rupturu lze diagnostikovat echokardiograficky nebo katetrizačně. V léčbě se uplatňuje intraaortální balonková kontrapulzace, kardiochirurgicky uzavěr defektu nebo perkutánní uzavěr pomocí okluderu.^{[2][6][13]}
- **Ruptura papilárního svalu** – ischemií indukovaná ruptura papilárního svalu vede k insuficienci mitrální chlopně. Těžká mitrální insuficience může mít za následek plicní edém a/nebo kardiogenní šok. V léčbě se využívá intravenózní aplikovaných nitrátů, intraaortální balonkové kontrapulzace; provádí se kardiochirurgická náhrada (výjimečně plastika) chlopně.^[2]
- **Aneuryzma levé komory** – v systolické fázi se začne stěna levé komory v místě transmuralního poškození vyklenovat a vzniká aneuryzma. Aneuryzma ohrožuje pacienta rupturou či vznikem trombu a jeho následnou embolizací.^[2]

Mechanické komplikace AIM mohou vést k asymptomatickému či symptomatickému srdečnímu selhání nebo až ke kardiogennímu šoku a případně smrti pacienta.^[6]



Dysfunkce přední stěny – čtyřdutinová projekce



Aneuryzma hrotu levé komory – čtyřdutinová apikální projekce

Arytmické

V rámci akutní fáze (prvních 48 hodin) AIM vznikají arytmie dosti často, a to i arytmie hemodynamicky závažné. Nejčastěji vznikají v rámci AIM tyto arytmie a poruchy srdečního rytmu: AV blok II. a III. stupně, fibrilace síní, sinusová bradykardie, komorové extrasystoly, komorová tachykardie, komorová fibrilace a asystolie. Ve všech případech je nutné pátrat po příčině arytmie (např. ischemie myokardu, elektrolytová dysbalance, hyperaktivace sympatiku).^{[6][2]}

Další

Mezi další komplikace akutního infarktu myokardu se řadí poinfarktová angina pectoris, pericarditis epistenocardiaca, Dresslerův syndrom, vznik nitrosrdečních trombů, žilní trombóza a plicní embolizace.^[2]

Akutní a chronické srdeční selhání

Sekundární prevence

 Podrobnější informace naleznete na stránce Sekundární prevence ischemické choroby srdeční.

Odkazy

Související články

- Nestabilní angina pectoris
- Angina pectoris
- Ateroskleróza
- Biochemická vyšetření u akutního infarktu myokardu
- Kardiomarkery (1.LF, NT)
- Ischemické změny na elektrokardiogramu

Externí odkazy

-  **AKUTNE.CZ** Akutní koronární syndrom I. – interaktivní algoritmus + test (<http://www.akutne.cz/index.php?pg=v yukove-materialy--rozhodovaci-algoritmy&tid=319>)
-  **AKUTNE.CZ** Akutní koronární syndrom II. – interaktivní algoritmus + test (<http://www.akutne.cz/index.php?pg=v yukove-materialy--rozhodovaci-algoritmy&tid=93>)
- MALÍK, Jan. *ICHS v EKG obraze – podklady k semináři PVP „Pochopení EKG a jeho význam pro praxi“* [online]. Portál 1. lékařské fakulty Karlovy Univerzity v Praze [online], ©2009. Poslední revize 2010-02-11, [cit. 2011-11-26]. ISSN 1803-6619. <<https://portal.lf1.cuni.cz/clanek-869-ichs-v-ekg-obraze-podklady-k-seminari-pvp-quot-pochopeni-ekg-a-jeho-vyznam-pro-praxi-quot>>.
- Kardioblog: Jak poznat STEMI pravé komory? (<http://kardioblogie.blogspot.com/2012/07/pokrocili-jak-poznat-st-emi-prave-komory.html>)
- Kardioblog: Jak poznat STEMI zadní stěny? (<http://kardioblogie.blogspot.com/2012/07/pokrocili-stemi-zadni-ste-ny.html>)
- Kardioblog: Jak poznat STEMI u bloku levého raménka Tawarova? (<http://kardioblogie.blogspot.com/2012/07/p-okrocili-jak-poznat-na-ekg-stemi-u.html>)
- Video Bifascikulární blok (<http://kardioblogie.blogspot.com/2012/09/ekg-kazuistika-16-prodlouzeny-qrs.html>)
- Infarkt myokardu - video na youtube.com (<https://www.youtube.com/watch?v=GeX7-sxxOn4>)
- STEMI infarkt myokardu (TECHMED) (<https://www.techmed.sk/infarkt-myokardu-stemi/>)
- NSTEMI infarkt myokardu (TECHMED) (<https://www.techmed.sk/nstemi-infarkt-myokardu-a-instabilna-angina-pectoris/>)
- Laboratorní diagnostika AIM Postudium.cz (<https://postudium.cz/mod/url/view.php?id=5668>) Daniel Raidl 2017

Reference

1. THYGESSEN, Kristian, Joseph S ALPERT a Harvey D WHITE. Universal definition of myocardial infarction. *Circulation* [online]. 2007, vol. 116, no. 22, s. 2634-53, dostupné také z <<https://www.ncbi.nlm.nih.gov/pubmed/17951284>>. ISSN 0009-7322 (print), 1524-4539.
2. WIDIMSKÝ, Petr, et al. Diagnostika a léčba akutního infarktu myokardu s elevací ST: Doporučení České kardiologické společnosti 2009. *Cor et Vasa* [online]. 2009, roč. 51, vol. 10, s. 724-740, dostupné také z <http://www.e-corevasa.cz/casopis/data_view?id=2965>. ISSN 1803-7712.
3. YUSUF, Salim, et al. Effect of potentially modifiable risk factors associated with myocardial infarction in 52 countries (the INTERHEART study): case-control study. *The Lancet* [online]. 2004, vol. 364, no. 9438, s. 937-952, dostupné také z <<http://www.sciencedirect.com/science/article/pii/S0140673604170189#sec3>>. ISSN 0140-6736.
4. CHROBÁK, Ladislav, et al. *Propedeutika vnitřního lékařství*. 2. vydání. Praha : GRADA Publishing, 2007. 243 s. s. 127-128. ISBN 978-80-247-1309-0.
5. ASCHERMANN, Michael, et al. Kardiologie. 1. Praha : Galén, 2004. 1540 s. ISBN 80-7262-290-0
6. ČEŠKA, Richard, et al. *Interna*. 1. vydání. Praha : Triton, 2010. 855 s. ISBN 978-80-7387-423-0.
7. MALÍK, Jan. *EKG: Ischemická choroba srdeční* [přednáška k předmětu Pochopení EKG a jeho význam pro praxi, obor kardiologie, 1. LF Univerzita Karlova]. Praha. 2011-10. Dostupné také z <<https://portal.lf1.cuni.cz/clanek-869-ichs-v-ekg-obraze-podklady-k-seminari-pvp-quot-pochopeni-ekg-a-jeho-vyznam-pro-praxi-quot>>.
8. ČEŠKA, Richard, ŠTULC, Tomáš, Vladimír TESAŘ a Milan LUKÁŠ, et al. *Interna*. 3. vydání. Praha : Stanislav Juhaňák - Triton, 2020. 964 s. ISBN 978-80-7553-780-5.
9. ROSTOFF, Paweł a Wiesława PIWOWARSKA. ST segment elevation in lead aVR and coronary artery lesions in patients with acute coronary syndrome. *Kardiol Pol* [online]. 2006, vol. 64, no. 1, s. 8-14; discussion 15, dostupné také z <<https://www.ncbi.nlm.nih.gov/pubmed/16444621>>. ISSN 0022-9032.
10. ECGpedia.org. *Myocardial Infarction* [online]. [cit. 2011-11-15]. <https://en.ecgpedia.org/wiki/Myocardial_Infarction>.
11. BĚLOHLÁVEK, J a M ASCHERMANN. Doporučený postup pro diagnostiku a léčbu akutních koronárních syndromů bez elevací ST úseků na EKG. *Cor et Vasa* [online]. 2008, roč. 50, vol. Suppl, s. 1S7-1S23, dostupné také z <http://www.kardio-cz.cz/resources/upload/data/141_aschermann_supl.pdf>. ISSN 1803-7712.
12. P. Kala, et al., 2017 ESC Guidelines for the management of acute myocardial infarction in patients presenting with ST-segment elevation: Summary of the document prepared by the Czech Society of Cardiology, *Cor et Vasa* 59 (2017) e613-e644, jak vyšel v online verzi *Cor et Vasa* na <https://www.sciencedirect.com/science/article/pii/S0010865017301674>
13. GERD, Herold, et al. *Médecine interne*. 3. vydání. Groupe De Boeck, 2008. 1119 s. ISBN 978-2-8041-5686-2.

