

Karotická endarterektomie

Karotická endarterektomie (CEA – z angl. *carotid endarterectomy*) je operační výkon, při kterém dochází k odstranění aterosklerotického plátu z bifurkace a. carotis communis a odstupu a. carotis interna z podélné arteriotomie. Až 20–30 % ischemických cévních mozkových příhod je zapříčiněno karotickou stenózou – právě takovému stavu se snažíme pomoci endarterektomií předejít a snížit tak riziko vzniku CMP [1][2].

Indikace a kontraindikace

Samotná stenóza a. carotis interna může, ale nemusí být symptomatická. U asymptomatických pacientů je ve velmi obecném pojetí indikací stenóza přesahující 70 % průsvitu tepny, v případě exulcerovaného plátu i při méně významné stenóze. Symptomatictí pacienti jsou k operaci indikováni nejčastěji již po prodělané ischemické atace či při stenóze menší než 60 % průsvitu. Tyto hodnoty jsou ale velmi orientační, kromě samotné stenózy jsou rozhodující i individuální symptomy u daných pacientů. [3][4]

Operace je **kontraindikována** v případě přítomnosti těžších tělesných komorbidit (možnost nahrazení CAE angioplastikou nebo stentingem), při těžké CMP s progresí do hemiplegie či kómatu, popř. při poruchách vědomí např. u edému mozku, nebo známkách krvácení do CNS. [5]

Technika

Výkon může být prováděn v loko-regionální nebo celkové anestezii [6]. Zásadním požadavkem perioperačního managementu je prevence neurologických komplikací zapříčiněných sníženou perfúzí mozku při svorkování operované tepny. Při volbě regionální techniky anestezie je monitorován neurologický nálezní, při celkové anestezii lze sledovat evokované potenciály za asistence neurologa. Z pohledu anesteziologického managementu je zásadním bodem kontrola středního arteriálního tlaku dostatečného pro perfuzi mozku po naložení svorky. Při suspektní insuficienci perfuze mozku anastomozami Willisova okruhu je založen **dočasný zkrat** přemostující zasvorkovanou část tepny. Techniku tohoto typu operace můžeme rozdělit na klasickou a everzní. U klasické techniky je provedena longitudinální arteriotomie (incize je v podélné linii m. sternocleidomastoideus), naopak u techniky everzní je arteriotomie transverzální a zahrnuje anastomozu reimplantaci a. carotis interna v místě sinus caroticus. Samotná tepna pak není tolik náchylná k restenóze, sutury jsou provedeny až na tom nejvzdálenějším aspektu tepny. [7][8]

Komplikace

Komplikace asociované s karotickou endarterektomií dělíme na dvě skupiny. Paradoxně zcela nejčastější komplikací je samotná CMP (popř. TIA), dále postoperativní hematoma v místě incize.

Neurologické

Mezi nejtypičtější neurologické komplikace řadíme intracerebrální krvácení, embolizaci do mozkového řečiště a rovněž postižení periferních nervů:

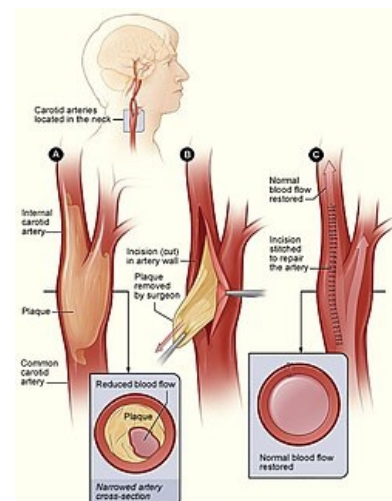
- *n. hypoglossus* – nejčastěji postižený [9],
- *r. marginalis n. mandibularis*,
- *n. laryngeus recurrens*, *n. laryngeus superior*.

Dále se mohou vyskytnout hyperperfúzní komplikace – vznik mozkového edému jakožto možný následek krvácení do mozkového parenchymu. [10]

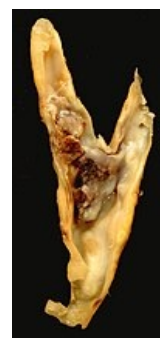Non-neurologické

Klinicky významný hematoma v místě incize vzniká po cca 2 % karotických endarterektomií, nejčastěji se jedná o následek kapilárního krvácení z místa incize. Může však mít i velmi dramatické projevy – při krvácení z a. carotis dochází k rychlé progresi útlaku dýchacích cest a okolních cévních struktur. V tomto případě je indikována urgentní operační revize, často s nutností evakuace hematomu v lokální anestezii před tracheální intubací, která je znemožněna deviací trachey hematodem. Při tomto výkonu je také riziko vysokých krevních ztrát. Mezi následné komplikace masivního hematomu lze řadit poškození laryngu, závažné neurologické postižení či ischemizaci myokardu. [11][12]

Do této skupiny pak dále řadíme obecné perioperační systémové komplikace, především infarkt myokardu a arytmií [9].



Karotická endarterektomie



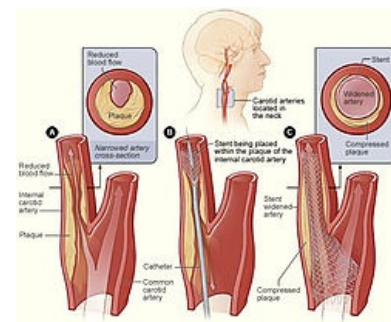

Aterosklerotický plak v oblasti bifurkace karotid

Alternativy k CEA

Alternativou k CEA je **endovaskulární zavedení stentu** (CAS – *carotid artery stenting*). Indikací může být např. zdravotní stav nevhodný pro chirurgickou intervenci (viz výše zmíněné kontraindikace), převýšení rizik operace nad riziky stentingu či předešlé selhání endarterektomie. Komplikace této léčebné modality jsou víceméně shodné s těmi u CEA, vzhledem k zavedení stentu se ale mohou navíc vyskytnout např. krevní výrony, perforace samotné tepny apod. [13]

Videotéka

Video popisující problematiku aterosklerózy v souvislosti s karotickou endarterektomií, jejími indikacemi, provedením a komplikacemi.



Karotický stenting

Odkazy

Související články

- Trombendarterektomie
- Rekonstrukce tepen
- Arteria carotis interna
- Cévní mozkové příhody
- Cévy mozku
- Ischemie mozku
- Ischemie

Externí odkazy

- ***AKUTNE.CZ*** Anestezie u endarterektomie karotidy - interaktivní algoritmus + test (<http://www.akutne.cz/index.php?pg=vyukove-materialy--rozhodovaci-algoritmy&tid=405>)
- CEA na anglické Wikipedii (https://en.wikipedia.org/wiki/Carotid_endarterectomy)
- CAS na anglické Wikipedii (https://en.wikipedia.org/wiki/Carotid_stenting)

Reference

1. FAIRHEAD, J.F. a Peter M. ROTHWELL. The Need for Urgency in Identification and Treatment of Symptomatic Carotid Stenosis Is Already Established. *Cerebrovascular Diseases*. 2005, roč. 6, vol. 19, s. 355-358, ISSN 1015-9770. DOI: 10.1159/000085201 (<http://dx.doi.org/10.1159%2F000085201>).
2. EARNSHAW, J. J. Carotid endarterectomy--the evidence. *JRSM*. 2002, roč. 4, vol. 95, s. 168-170, ISSN 0141-0768. DOI: 10.1258/jrsm.95.4.168 (<http://dx.doi.org/10.1258%2Fjrsm.95.4.168>).
3. BALLOTTA, Enzo, Antonio TONIATO a Anna DA ROIT. Carotid endarterectomy for asymptomatic carotid stenosis in the very elderly. *Journal of Vascular Surgery*. 2015, roč. 2, vol. 61, s. 382-388, ISSN 0741-5214. DOI: 10.1016/j.jvs.2014.07.090 (<http://dx.doi.org/10.1016%2Fj.jvs.2014.07.090>).
4. FINDLAY, J M, W S TUCKER a G G FERGUSON, et al. Guidelines for the use of carotid endarterectomy: current recommendations from the Canadian Neurosurgical Society. *CMAJ* [online]. 1997, vol. 157, no. 6, s. 653-9, dostupné také z <<https://www.ncbi.nlm.nih.gov/pmc/articles/PMC1228103/?tool=pubmed>>. ISSN 0820-3946.
5. ROTHWELL, PM a CP WARLOW. Prediction of benefit from carotid endarterectomy in individual patients: a risk-modelling study. *The Lancet*. 1999, roč. 9170, vol. 353, s. 2105-2110, ISSN 0140-6736. DOI: 10.1016/S0140-6736(98)11415-0 (<http://dx.doi.org/10.1016%2Fs0140-6736%2898%2911415-0>).
6. ZDREHUŠ, Claudiu. Anaesthesia for carotid endarterectomy - general or loco-regional?. *Rom J Anaesth Intensive Care* [online]. 2015, vol. 22, no. 1, s. 17-24, dostupné také z <<https://www.ncbi.nlm.nih.gov/pmc/articles/PMC5505327/?tool=pubmed>>. ISSN 2392-7518.
7. CAO, P, P DE RANGO a S ZANNETTI. Eversion vs Conventional Carotid Endarterectomy: a Systematic Review. *European Journal of Vascular and Endovascular Surgery*. 2002, roč. 3, vol. 23, s. 195-201, ISSN 1078-

5884. DOI: 10.1053/ejvs.2001.1560 (<http://dx.doi.org/10.1053%2Fejvs.2001.1560>).
8. DJEDOVIC, Muhamed, Emir MUJANOVIC a Amel HADZIMEHMEDAGIC. Comparison of Results Classical and Eversion Carotid Endarterectomy. *Medical Archives*. 2017, roč. 2, vol. 71, s. 89, ISSN 0350-199X. DOI: 10.5455/medarh.2017.71.89-92 (<http://dx.doi.org/10.5455%2Fmedarh.2017.71.89-92>).
 9. KRAJÍČKOVÁ, Dagmar. KOMPLIKACE CHIRURGICKÉ A ENDOVASKULÁRNÍ LÉČBY ONEMOCNĚNÍ MAGISTRÁLNÍCH MOZKOVÝCH TEPEN. *Neurologie pro praxi* [online]. 2003, roč. 3, s. 134, dostupné také z <<https://www.neurologiepropraxi.cz/pdfs/neu/2003/03/06.pdf>>.
 10. HANS, S S. Results of carotid re-exploration for post-carotid endarterectomy thrombosis. *J Cardiovasc Surg Torino* [online]. 2007, vol. 48, no. 5, s. 587-91, dostupné také z <<https://www.ncbi.nlm.nih.gov/pubmed/17989628>>. ISSN 0021-9509.
 11. TAMAKI, Tomonori a Akio MORITA. Neck haematoma after carotid endarterectomy: risks, rescue, and prevention. *Br J Neurosurg* [online]. 2019, vol. 33, no. 2, s. 156-160, dostupné také z <<https://doi.org/10.1080/02688697.2018.1468018>>. ISSN 0268-8697 (print), 1360-046X.
 12. KUNKEL, J M, E R GOMEZ a M J SPEBAR, et al. Wound hematomas after carotid endarterectomy. *Am J Surg* [online]. 1984, vol. 148, no. 6, s. 844-7, dostupné také z <<https://www.ncbi.nlm.nih.gov/pubmed/6507761>>. ISSN 0002-9610.
 13. KASPER, EkkehardM, MohamedM SALEM a AbdulrahmanY ALTURKI. Carotid artery stenting vs. carotid endarterectomy in the management of carotid artery stenosis: Lessons learned from randomized controlled trials. *Surgical Neurology International*. 2018, roč. 1, vol. 9, s. 85, ISSN 2152-7806. DOI: 10.4103/sni.sni_400_17 (http://dx.doi.org/10.4103%2Fsni.sni_400_17).

