


# Katarakta

**Katarakta** (neboli *šedý zákal*) je onemocnění oka, přesněji čočky. Čočka má schopnost akomodace, umožňuje nám tak sledovat jak blízké, tak i vzdálené předměty. Slouží také jako přirozená ochrana před UV zářením.

Při šedém zákalu dochází ke zhoršení vidění vlivem zakalení čočky, kdy postižený vidí zamlženě (jako by se díval přes zamlžené či špinavé sklo). Dochází k chemickým změnám bílkovin, které tvoří čočku, kdy se jinak průhledná tkáň čočky začne zneprůhledňovat – „kalit“, což se navenek jeví jako zbledání či zešednutí prostoru zornice.

Dalšími příznaky bývá nepříjemné oslňování a zvýšená citlivost na silnější světlo. Barvy okolí nebývají tak syté jako na druhém oku. Může narůstat krátkozrakost, klesá schopnost ostrého vidění, dochází k postupnému omezování zorného pole. Při pohledu postiženým okem se mohou předměty zdát i zdvojené.



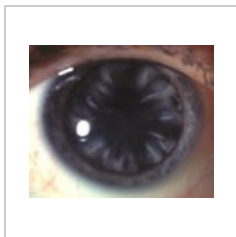
Normální visus



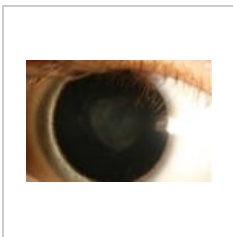
Visus s kataraktou



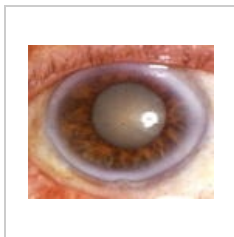
Vrozená katarakta



Kortikální katarakta



Nukleární katarakta



Maturitní katarakta

## Příčiny

Onemocnění má více příčin (tzv. multifaktoriální onemocnění).

Nejčastější příčinou bývá stárnutí (tzv. senilní katarakta) – většina operovaných šedých zákalů. Již ve věku nad 65 let je znát určitý stupeň zkalení čočky až u 50 % obyvatel a nad 75 let šedým zákalem trpí až 70 % obyvatel. Častěji bývají postiženy ženy.

Příčinou vzniku také bývá metabolické, systémové nebo oční onemocnění, např. cukrovka, zarděnky, toxoplazmóza, oční úraz, zánět duhovky, glaukom (zelený zákal) apod.

Při dlouhodobém užívání léků, nejčastěji kortikosteroidů (u astmatiků, pacientů léčících se na různé druhy systémových zánětlivých onemocnění).

Může také vzniknout jako pooperační komplikace např. po odchlípení sítnice. Zvláštní skupinou jsou **vrozené katarakty**.

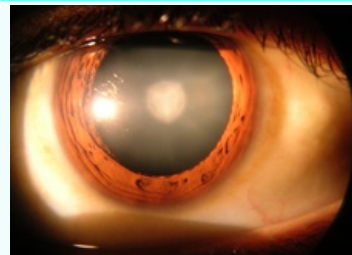
## Rizikové faktory

- sluneční záření (UVB záření) a další záření,
- radiační působení,
- kouření a alkohol,
- genetická zátěž (výskyt v rodině ovlivňuje, zda šedý zákal nastoupí dříve nebo později).

## Léčba

### Katarakta

Cataract



Katarakta

**Rizikové faktory** DM 2. typu, kouření, alkohol a vystavování na slunci

### Klasifikace a odkazy

**MKN** senilní katarakta:H25 (<https://mkn10.uzis.cz/prohlizec/H25>)jiné katarakty:H26 (<https://mkn10.uzis.cz/prohlizec/H26>),H28 (<https://mkn10.uzis.cz/prohlizec/H28>), vrozená katarakta:Q12.0 (<https://mkn10.uzis.cz/prohlizec/Q12.0>)

**MeSH ID** D002386 (<https://www.medvik.cz/bmc/link.do?id=D002386>)

**OMIM** 610019 (<https://omim.org/entry/610019>),604307 (<https://omim.org/entry/604307>)

**MedlinePlus** 001001 (<https://medlineplus.gov/ency/article/001001.htm>)

**Medscape** 1210914 (<https://emedicine.medscape.com/article/1210914-overview>)

Léčba je pouze operativní, nahrazení zakalené čočky tenkou umělou čočkou. Operace se dnes provádí bezstehovou chirurgií speciálními řezy rohovky pod 3 mm v tzv. topické anestézii, kdy se aplikují anestetické kapky na rohovku a spojivku. Dochází ke znecitlivění oka, pacient je během operaci při plném vědomí. Zkalené jádro čočky se odstraní rozmělněním pomocí ultrazvuku a odsáním zbytků řízeným podtlakem – tzv. fakoemulzifikace. Do průhledného čočkového pouzdra se vkládá umělá nitrooční čočka vytvořená podle požadavků pacienta, která nahrazuje dioptrickou sílu původní čočky a umožňuje tak po operaci ostré vidění do konkrétní vzdálenosti (většinou do dálky) i bez brýlí.

Po dvou letech od operace může dojít k opětovnému zamlžení vidění, které je následkem vazivových změn zadní kapsy čočky. Problém se řeší dodatečně velice krátkou ambulantní laserovou operací.

## Prevence

Brzkému nástupu šedého zákalu lze předcházet, ne však zcela zabránit. A to ochranou očí především před UV zářením a vyváženou stravou bohatou na antioxidanty (zpomalují stárnutí tkání) – především vitamin A, C a E, které chrání čočku před působením oxidantů.

## Odkazy

### Související články

- Vrozená katarakta
- Operace katarakty a komplikace
- Odchlípení sítnice

### Externí odkazy

- Katarakta (česká wikipedie)
- Cataract (anglická wikipedie)

► Cataract surgery (<https://www.youtube.com/watch?v=Go82c4f1emc>) – YouTube prezentace (anglicky) ► Pořad ČT: Diagnóza – Šedý zákal (<http://www.ceskatelevize.cz/porady/1095946610-diagnoza/smyslove-organy/15-sedy-za-kal/>)

### Použitá literatura

- KRAUS, Hanuš, et al. *Kompendium očního lékařství*. 1. vydání. Praha : Grada Publishing, 1997. 341 s. ISBN 80-7169-079-1.