

# Kategorie:Chirurgie

## Subcategories

This category has the following 2 subcategories, out of 2 total.

### C

- ▶ Chirurgická schémata (55 F)
- ▶ Chirurgické nástroje (3 P, 66 F)

## Pages in category "Chirurgie"

The following 200 pages are in this category, out of 518 total.

(previous page) (next page)

### A

- Ablace
- Absces
- Absces plic
- Achalázie
- Adenom štítné žlázy
- Akutní appendicitida
- Akutní cholangitida
- Akutní cholecystitida
- Akutní nekróza pankreatu
- Akutní tepenné uzávěry
- Aloplastika
- Ambulantní ošetření popáleniny
- Amputace
- Anaplastický karcinom štítné žlázy
- Anatoxin
- Aneurysma
- Angioinvasivní léčba tepenných uzávěrů a stenóz
- Antisepse
- Anální a rektální atrezie
- Aorta
- Aorta abdominalis
- Apostasis auriculae
- Arteria carotis externa
- Arteriovenózní píštěl
- Articulatio sternoclavicularis
- Artroplastika
- Artroskopie
- Artrotomie
- Ascites
- Asepsa
- Asistence u převazu
- Atrézie a stenózy tenkého střeva
- Atrézie jícnu
- Atypické rozštěpy obličeje

### B

- Bariatrické chirurgické výkony
- Barrettův jícen
- Benigní
- Bezvědomí
- Biologické vlastnosti nádorů
- Biologie onkogeneze
- Blast syndrom
- Blok nervus femoralis
- Blumbergovo znamení
- Bolesti břicha
- Bolestivý syndrom levého podbřišku
- Bolestivý syndrom nadbřišku
- Bolestivý syndrom pravého podbřišku
- Brachyterapie

- Brachyterapie
- Brániční kýla
- Bypass
- Bércový vřed

## C

- Calotův trojúhelník
- Canalis pronatorius
- Celková anestezie
- Cerclage
- Charakteristika nádorového bujení
- Cheilotomie
- Chirurgická léčba bolesti
- Chirurgická léčba chronických otitid
- Chirurgická léčba hydrocefalu
- Chirurgická léčba popálenin
- Chirurgická léčba v onkologii
- Chirurgická léčba zhoubných gynekologických nádorů
- Chirurgická onemocnění retroperitonea
- Portál:Chirurgická propedeutika
- Chirurgické instrumentárium
- Chirurgické přístupy k pankreatu
- Portál:Chirurgie
- Chirurgie hrudní aorty
- Chirurgie perikardu
- Chirurgie tepen zásobujících horní končetiny
- Cholecystektomie
- Cholelitiáza
- Chronická cholecystitida
- Chronická ischemická choroba dolních končetin
- Chronická pankreatitida
- Chronická žilní nedostatečnost
- Chyby a omyly při diagnostikování náhlé příhody břišní
- Chylothorax
- Collesova zlomenina
- Compartment syndrom
- Crush syndrom
- Cysta choledochu
- Cysty a abscesy jater
- Cytoredukční chirurgie
- Cytostatika
- Cévní náhrady
- Cévní poranění
- Cévní přístupy pro dialýzu
- Cévy dolní končetiny

## D

- Damage control surgery
- Decubitus
- Defekt septa komor
- Defekt septa síní
- Dermoidy
- Dezinfekce (hygiena)
- Dezinfekce a sterilizace
- Diabetická noha
- Diagnostické zobrazovací metody při náhlých příhodách břišních
- Diferenciální diagnóza zánětlivých a ileózních NPB
- Diferencovaný karcinom štítné žlázy
- Difusní záněty pobřišnice
- Difúzní axonální poranění
- Discize
- Disekce hrudní aorty
- Distorze
- Divertikly jícnu
- Divertikulární nemoc tlustého střeva
- Dokumentace v chirurgii
- Dolní funkční dyspepsie
- Drenáž
- Drop test
- Druhy bolestí u NPB
- Druhy kloubních poranění a zásady léčení
- Druhy ran
- Druhy stehů v chirurgii

- Dupuytrenova kontraktura
- Dyspepsie
- Défense musculaire
- Dětské zlomeniny a epifyzeolýzy
- Důsledky portální hypertenze

## E

- Ebsteinova anomálie
- Edmontský protokol
- Edém mozku
- Eisenmengerův syndrom
- Embolizace portální žíly
- Empyém
- Endoskopická retrográdní cholangiopankreatikografie
- Endoskopie v plastické chirurgii
- Enteroragie
- Epidurální hematoma
- Ergoterapie
- Escharotomie
- Exartikulace
- Extra-intrakraniální anastomóza

## F

- Fallotova tetralogie
- Familiární adenomatózní polypóza
- Fasciální excize
- Feochromocytom
- Fibrom
- Fokální infekce
- Folikulární cysta maxilly a mandibuly - kazuistika
- Foramen omentale
- Fraktury lebky
- Fyzioterapie

## G

- Galeazziho zlomenina
- Ganglion
- Gerberův test
- Germinální nádory
- Goodsallovo pravidlo

## H

- Hartmannova operace
- Hemangiom
- Hemarthros
- Hematemesis
- Hematometra
- Hematosalpinx
- Hemodynamické zduření mozku
- Hemoperikard
- Hemoperitoneum
- Hemoptoe
- Hemoragické cévní mozkové příhody
- Hemoroidy
- Hemotorax
- Hepatorenální syndrom
- Hepatosplenomegalie
- Hiatus basilicus
- Historie plastické chirurgie
- Hiátová hernie
- Hnisavá onemocnění prstů a ruky
- Hojení rány
- Hormony štítné žlázy
- Horní funkční dyspepsie
- Hydrocefalus
- Hyperparathyreóza
- Hypoplastické levé srdce
- Hysterektomie

## I

- Idiopatická intrakraniální hypertenze
- Ileus
- Imunitní systém a nádorová onemocnění
- Incidence nádorů
- Infekční cholangitida
- Intraaortální balonková kontrapulzace
- Intrakraniální hypertenze
- Ischemie viscerálních tepen
- Isolované zlomeniny radia a ulny

## J

- Jaterní encefalopatie
- Jizva
- Jícen
- Jícnové varixy

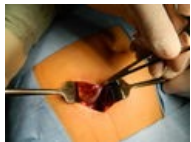## K

- Kancerogeneze
- Kanylace periferní žíly
- Kanylace tepny
- Karcinogeny
- Karcinom
- Karcinom prostaty
- Kardioplegie
- Karotická endarterektomie
- Diskuse:Kryochirurgie/Archiv
- Kavernózní malformace
- Kehrův příznak

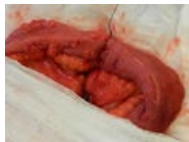(previous page) (next page)

## Media in category "Chirurgie"

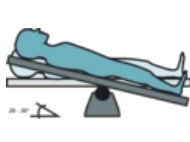
The following 104 files are in this category, out of 104 total.



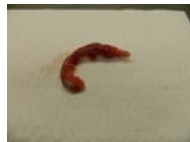Akutní appendicit...  
3,264 × 2,448;  
1.59 MB



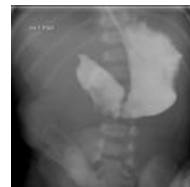Anastomóza tenk...  
3,264 × 2,448;  
1.74 MB



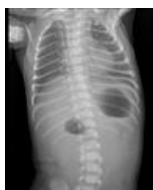
Anti-Trendelenbu...  
2,985 × 1,449; 245  
KB



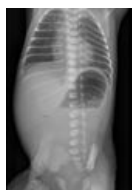Appendix vermif...  
3,264 × 2,448;  
1.63 MB



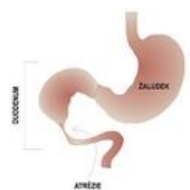
Atrezie duodena ...  
372 × 367; 31 KB



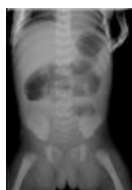Atrezie duodena ...  
360 × 455; 18 KB



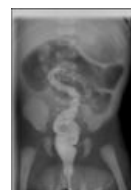Atrezie duodena ...  
482 × 706; 36 KB



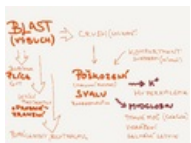Atrezie duodena...  
350 × 363; 34 KB



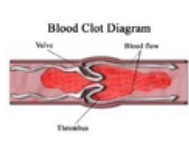
Atrezie jejuna IV....  
361 × 516; 16 KB




Atrezie jejuna IV....  
338 × 491; 15 KB



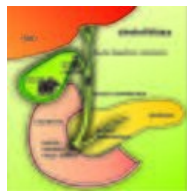BlastCrushRhabd...  
2,048 × 1,536; 344  
KB



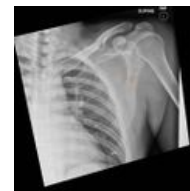Blood clot.png  
468 × 295; 77 KB



Chirurgická prop...  
50 × 50; 4 KB



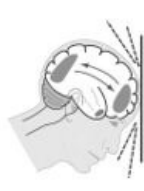Cholelitiáza.jpg  
2,826 × 2,889;  
2.96 MB



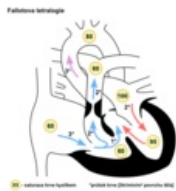
Clavicla-fracture...  
991 × 1,024; 149  
KB



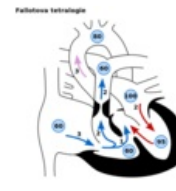Cysta choledoch...  
547 × 763; 53 KB



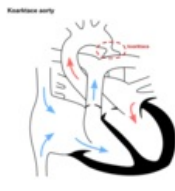DAP.jpg  
250 × 258; 43 KB



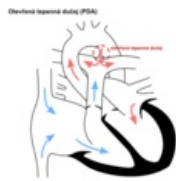Defekt fallot.png  
600 × 600; 84 KB



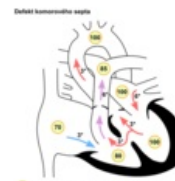
Defekt fallot.svg  
600 × 600; 36 KB



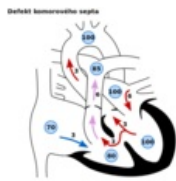
Defekt koarktace...  
600 × 600; 59 KB



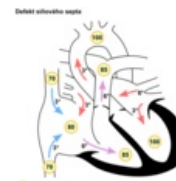Defekt pda.png  
600 × 600; 65 KB



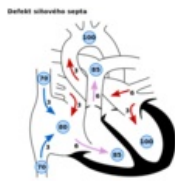Defekt septum k...  
600 × 600; 85 KB



Defekt septum k...  
600 × 600; 34 KB



Defekt septum si...  
600 × 600; 88 KB



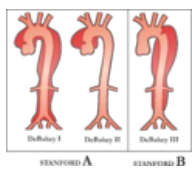
Defekt septum si...  
600 × 600; 38 KB



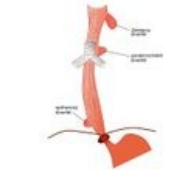
Delbetovy kruhy...  
2,048 × 1,536; 732 KB



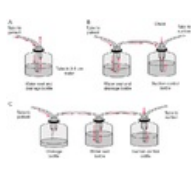
Denis-Brownova ...  
1,022 × 501; 39 KB



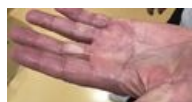Disekce klasifika...  
3,795 × 3,234; 940 KB



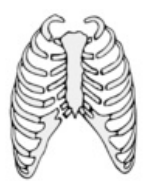
Divertikly jícnu.jpg  
465 × 623; 38 KB



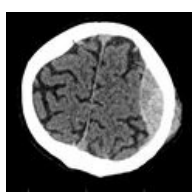Drain.png  
736 × 558; 159 KB



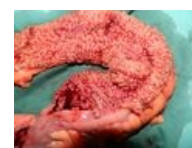Dupuytren's cont...  
3,551 × 1,824; 748 KB



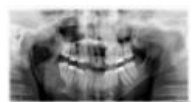Dvířková zlomeni...  
379 × 426; 63 KB



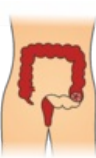Epidurální hemat...  
706 × 687; 131 KB



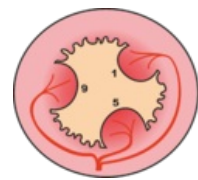
FAP-preparát.JPG  
3,264 × 2,448; 1.81 MB



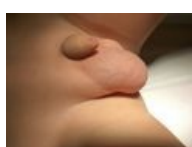Folikulární cysta ...  
2,815 × 1,540; 151 KB



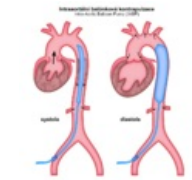
Hartmann.png  
1,496 × 2,479; 245 KB



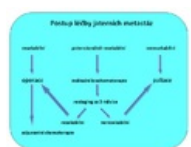
Hemoroidy zásob...  
1,365 × 1,246; 252 KB



Hydrokela.jpg  
1,440 × 1,080; 189 KB



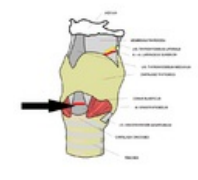
IABP.png  
800 × 840; 67 KB



Jaterní meta sché...  
704 × 577; 29 KB



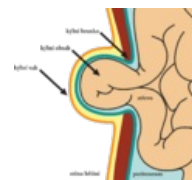
Jícen klasifikace...  
1,200 × 400; 51 KB



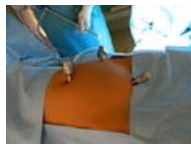Koniotomie.png  
678 × 600; 152 KB



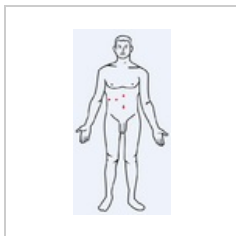
Kraniocerebrální ...  
4,346 × 1,848; 997 KB



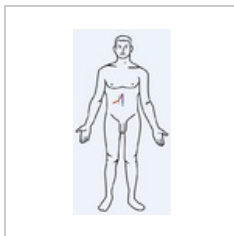
Kýla.png  
1,735 × 1,644; 262 KB



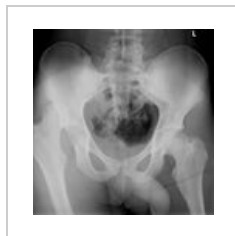Laparoskopie.JPG  
3,264 × 2,448; 1.71 MB



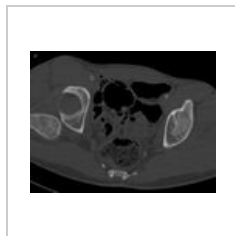Laparoskopie.PNG  
331 × 630; 35 KB



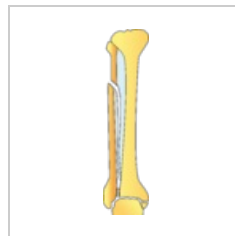
LaparotomieCHC...  
331 × 630; 35 KB



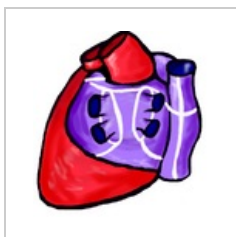Luxace pravé kyč...  
836 × 861; 309 KB



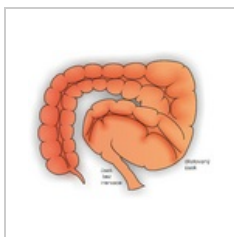
Luxace pravé kyč...  
739 × 565; 98 KB



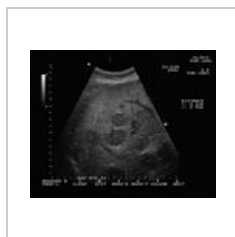Maisonneuve.png  
1,152 × 4,782; 283 KB



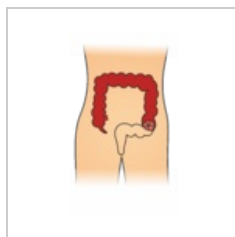
Maze.png  
451 × 474; 258 KB



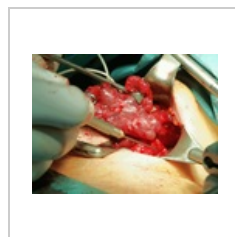
Megacolon.png  
3,351 × 2,708;  
2.35 MB



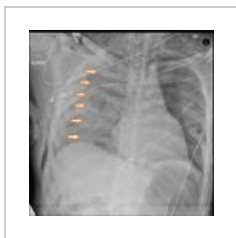Meta játra.jpg  
400 × 320; 79 KB



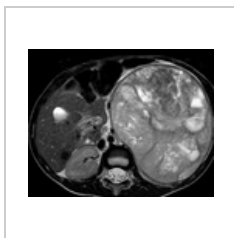
Miles.png  
1,497 × 2,527; 243 KB



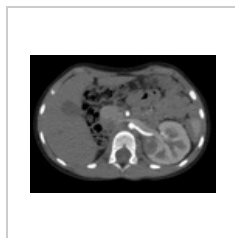
Monitoring n. lar...  
800 × 600; 757 KB



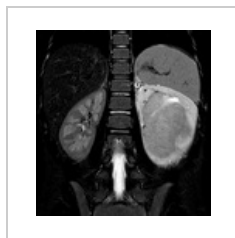Multiple-rib-fract...  
1,024 × 1,024; 210 KB



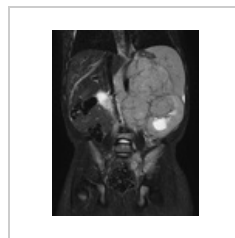Nefroblastom - 5t...  
813 × 648; 473 KB



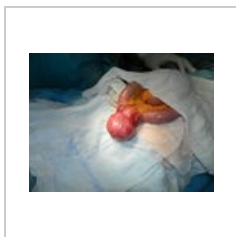
Nefroblastom soli...  
715 × 531; 280 KB



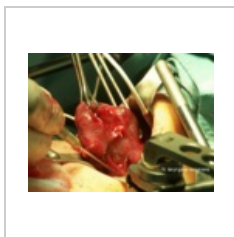
Nefroblastom, 6ti...  
526 × 556; 265 KB



Neuroblastom 1....  
635 × 798; 498 KB



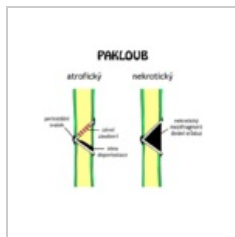
Nádor tenkého st...  
3,264 × 2,448;  
1.67 MB



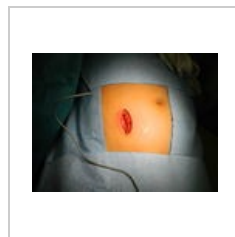
Operace štítné žl...  
800 × 600; 872 KB



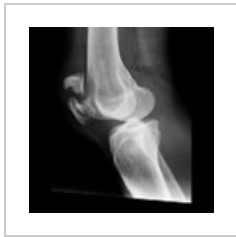Operační protoko...  
2,966 × 4,480;  
2.99 MB



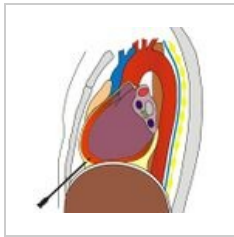
Paklob.png  
640 × 542; 27 KB



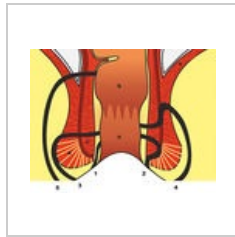
Pararektální řez.J...  
3,264 × 2,448;  
1.72 MB



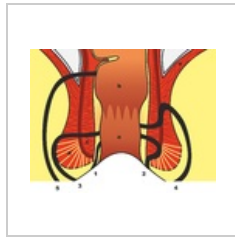
Patella-fracture-9...  
1,024 × 1,024; 349 KB



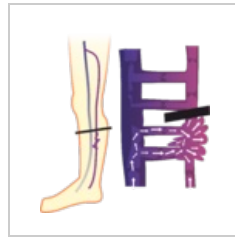Perikardiocentez...  
513 × 535; 108 KB



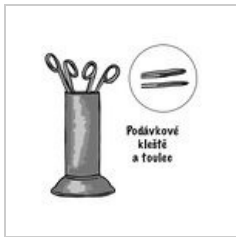
Periprokt.jpg  
900 × 698; 150 KB



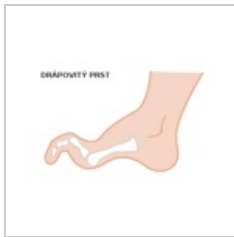Periprokt.png  
2,251 × 1,747;  
1.32 MB



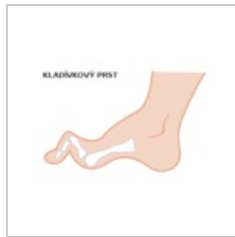Perthes.png  
2,055 × 2,236; 261 KB



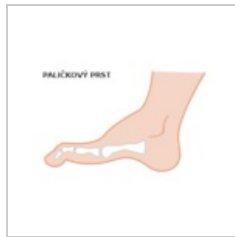Podávkové klesťe...  
1,664 × 1,601; 233 KB



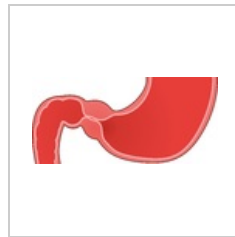
Prst drapovity.svg  
360 × 240; 6 KB



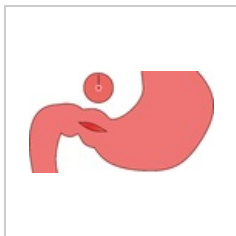
Prst kladivkovy.svg  
360 × 240; 6 KB



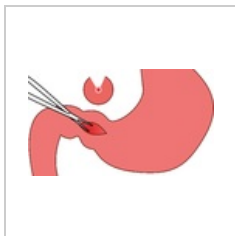
Prst palickovy.svg  
360 × 240; 6 KB



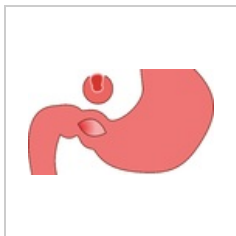
Pylorostenóza.png  
2,706 × 1,255; 213 KB



Pylorostenóza2.p...  
2,700 × 1,479; 130  
KB




Pylorostenóza3.p...  
2,711 × 1,551; 182  
KB



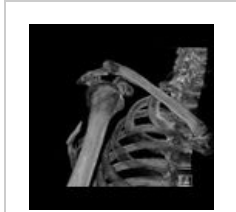
Pylorostenóza4.p...  
2,700 × 1,521; 143  
KB



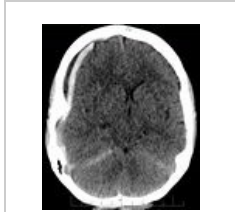Příjmová zpráva.j...  
2,988 × 4,547;  
3.52 MB



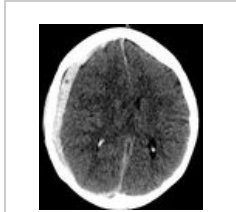SalterHarris.jpg  
800 × 600; 39 KB



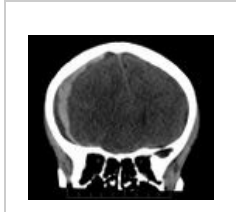Scapular-fracture...  
1,024 × 1,024; 68  
KB



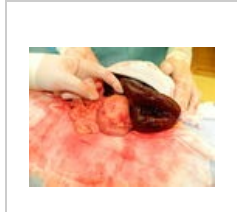
SD hematom dvo...  
811 × 958; 278 KB




SD hematom dvo...  
839 × 952; 254 KB



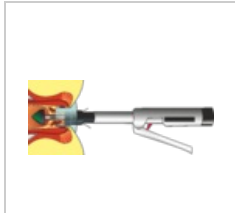
SD hematom dvo...  
1,001 × 890; 201  
KB



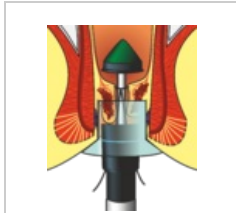
Segmentální gan...  
3,264 × 2,448;  
1.71 MB



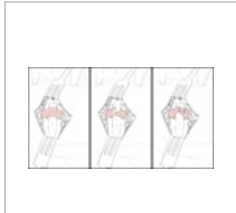
Snímek 134.JPEG  
4,000 × 3,000;  
2.02 MB



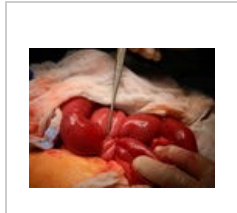
Stapler-celek.png  
5,484 × 2,213;  
1.19 MB



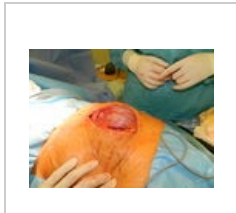Stapler-detail.png  
1,725 × 2,122; 675  
KB



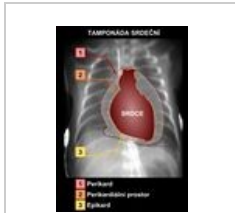
Stenozující tendo...  
1,500 × 823; 169  
KB




Strangulační ileu...  
3,264 × 2,448;  
1.67 MB



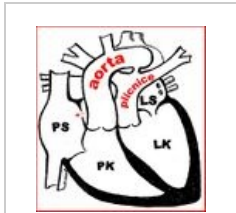
Střední laparoto...  
3,264 × 2,448;  
1.82 MB



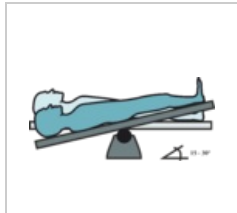
Tamponada.jpg  
1,240 × 1,754; 183  
KB



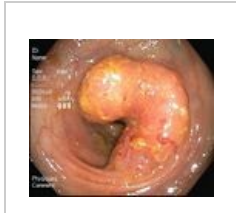
Tangencialni nek...  
900 × 1,200; 248  
KB



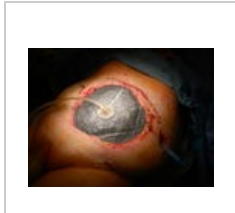Transpozice velk...  
518 × 566; 65 KB



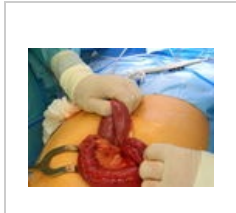
Trendelenburg.png  
3,028 × 1,373; 192  
KB



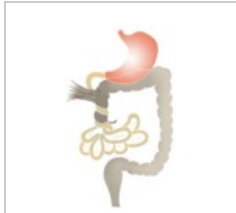Tumor sigma.JPG  
348 × 295; 20 KB



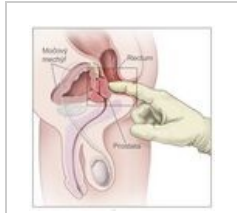
VAC systém.JPG  
3,264 × 2,448;  
1.76 MB



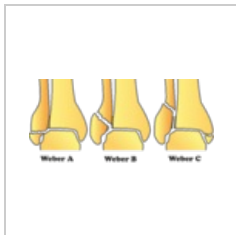Volvulus tenkého...  
3,264 × 2,448;  
1.79 MB



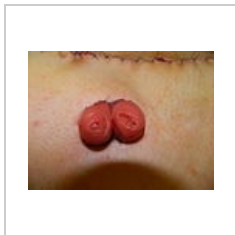
Volvulus.png  
500 × 794; 59 KB



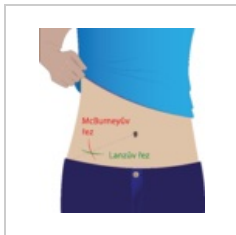
Vyšetření per rec...  
2,025 × 2,018; 338  
KB



WeberABC.png  
3,602 × 1,664; 376  
KB



Williamsova ileos...  
3,264 × 2,448;  
1.73 MB



Řezy.png  
2,758 × 3,084; 515  
KB



Žíly mozku.jpg  
798 × 993; 220 KB