

Kožní adnexa

Latinsky *nexus* znamená spojení, adnexa jsou připojené orgány a jako kožní adnexa označujeme přídatné orgány kůže, deriváty epidermis: potní a mazové žlázy, nehty, vlasy. Podle lokalizace patří mezi kožní adnexa i mléčná žláza.

Mazové žlázy

 Podrobnější informace naleznete na stránce Mazové žlázy.

Jedná se o žlázy **holokrinní** – maz vzniká rozpadem buňky. Nachází se v horní polovině koría, ústí do infundibula vlasových folikulů (ale i bez vlasu), spolu s ním tvoří tzv. pilosebaceózní jednotku. Je pro ně typická **seboroická lokalizace** – tzn. obličej (nos a okolí), horní části prsou a zad, naopak nejsou na dlaních a ploskách. Patří k nim také glandulae Meibomi et praeputiales Tysoni. Jejich sekrece je ovlivňována hormony (převážně androgeny).

Apokrinní žlázy

 Podrobnější informace naleznete na stránce Apokrinní žlázy.

Apokrinní (aromatické) žlázy jsou stočené tubulózní žlázy s dlouhým vývodem, které se vyskytují v axille, perigenitálně, perianálně a v okolí prsní bradavky. Stávají se aktivními až po dosažení pohlavní zralosti. Složení sekretu je pod hlavním vlivem pohlavních hormonů. Jsou uloženy hluboko, na rozhraní koría a podkoží, obvykle ústí do vlasového folikulu. Olejovitý produkt aromatických žláz obsahuje proteiny, lipidy a steroidy a nemá zápach. Látky, které jsou vnímány jako aromatické, vznikají až po aktivaci produktu kožními mikroby.

Ekrinní potní žlázy

 Podrobnější informace naleznete na stránce Ekrinní potní žlázy.

Ekrinní potní žlázy jsou důležité pro termoregulaci a hydrataci stratum corneum. Produkují isotonický roztok NaCl, jehož ionty zpět vstřebává epitel vývodů. Tyto žlázy jsou všude kromě nehtového lůžka, červeně rtů, glans penis, prepucia, labia minora a klitoris. Nejvíce jich najdeme na plantě, dlani a čele. Sekreční část je uložena v pars reticularis dermis, stočená do klubíčka. Je tvořena jednovrstevným epitelem a myoepitelovými buňkami. Vývod je spirálovitě stočený, vystlaný dvouvrstevným kubickým epitelem a ústí v epidermis.

Chlupy a vlasy

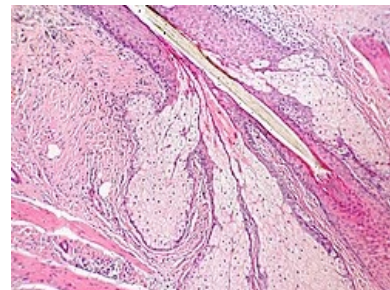
 Podrobnější informace naleznete na stránce Chlupy a vlasy.

Chlupy a vlasy jsou vláknité **keratizované struktury** nacházející se po celém těle kromě palma manus, planta pedis, červeně rtů, labia minora, clitoris a glans penis.

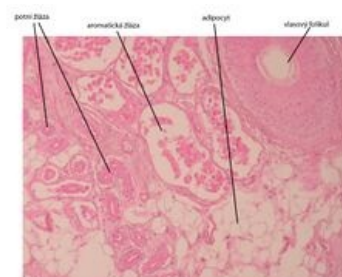Na povrchu těla je přibližně 60 chlupů na cm². **Vlasy** jsou nejdelší chlupy na lidském těle, vyrůstají na vlasaté části hlavy v množství cca **600 vlasů na cm²**. Charakter vlasu (barva a tloušťka) jsou rozdílné v závislosti na lokalizaci, rase a mohou se měnit dle věku a pohlaví.

- **Lanugo** (chmýří) – fetální a terminální (chloupky), velusový vlas, terminální vlas;
- **pilli longi** – vlasy křtice, vousy, chlupy podpaží, ohanbí a další ochlupení;
- **pilli breves** – obočí, chloupky v nose, chloupky v ústí zevního zvukovodu.

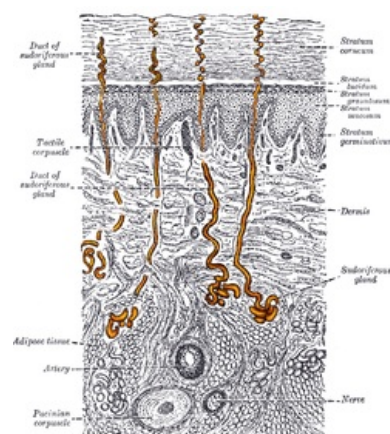
Makroskopická struktura



Mazová žláza



Apokrinní sekrece - aromatické žlázy - praporek aulla, barveno H&E



Ekrinní potní žlázy (žlutě)

^[1] Na rukou odrůstá za 3-4 měsíců a na nohou za 8-12 měsíců.

Odkazy

Související články

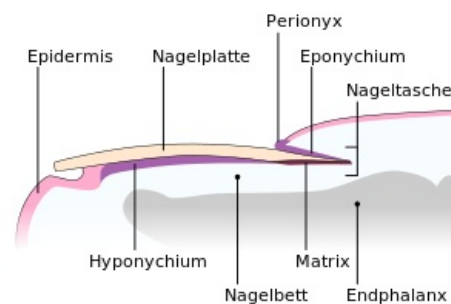
- Mazové žlázy
- Apokrinní žlázy
- Ekrinní potní žlázy
- Chlupy a vlasy
- Nehty
- Anatomie kůže
- Fyziologie kůže
- **Histologie:** Kůže tlustého typu (histologický preparát) | Axilla/histologický preparát

Zdroj

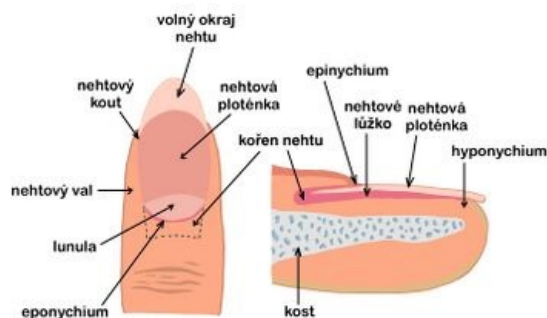
- BENEŠ, Jiří. *Studijní materiály* [online]. ©2007. [cit. 30.11.2010]. <<http://jirben2.chytrak.cz/>>.

Použitá literatura

- ŠTORK, Jiří, et al. *Dermatovenerologie*. 1. vydání. Praha : Galén, Karolinum, 2008. ISBN 978-80-7262-371-6.
1. ŠTORK, Jiří, et al. *Dermatovenerologie*. 2. vydání. Praha : Galén, 2013. 502 s. ISBN 978-80-7262-898-8.



Nehet



nehet – popis