

Kožní eflorescence

Eflorescence neboli výkvětek je kožní projev onemocnění. Jednotlivé eflorescence mohou splývat do chorobných ložisek či ploch. Soubor eflorescencí se nazývá **exantém**. Pokud je exantém na sliznici, nazývá se **enantém**.

Primární eflorescence je prvotním projevem onemocnění. **Sekundární** vznikne vývojem z primární eflorescence nebo jako druhotný projev na ložiscích či plochách.

U eflorescencí hodnotíme:

1. lokalizaci,
2. velikost,
3. tvar,
4. barvu,
5. povrch,
6. ohraničení,
7. okolí.

Primární eflorescence

Makula (skvrna) je malá plošná změna barvy daná hlavně změnou prokrvení, množstvím cév či pigmentu.

- piha, vitiligo, některé lékové exantémy

Papula (pupen) je malá kožní prominence do 1 cm.

- psoriáza, bradavice
- papulopustula – pupen obsahující dutinu vyplněnou hnisem (akné)
- papulovezikula – pupen s dutinkou s čirým obsahem

Tuber (hrbol) je papula větších rozměrů (nad 1 cm).

- u furunklu, spinaliomu, lipomu

Pomphus (kopřivkový pupen, urtica) je pupen podmíněný edémem koria, trvá krátce, obvykle svědí.

- kopřivka, bodnutí hmyzem (komár)

Vezikula (puchýřek) je dutina vyplněná čirým obsahem.

- subkorneální – impetigo
- intraepidermální – pemphigus vulgaris, ekzém, herpes simplex
- subepidermální – bulózní pemfigoid, dermatitis herpetiformis (Duhring)

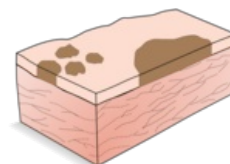
Bulla je větší, vzniká např. u Lyellova syndromu, bulózní forma impetiga

Pustula je dutina vyplněná hnisem; častěji ale vzniká sekundárně zakalením obsahu vezikuly

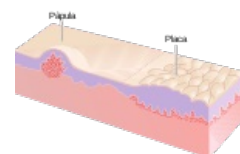
- primární – folikulitída, psoriasis pustulosa

Nodulus (uzel) je ohraničený okrouhlý útvar, který vzniká změnami koria nebo podkoží. Může být palpovatelný pod povrchem nebo může být vyvýšený.

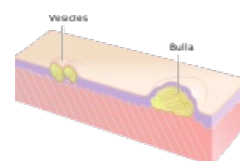
- Např.: erythema nodosum, lipom.



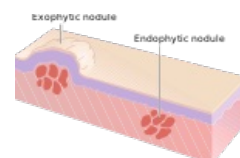
Makuly a skvrna



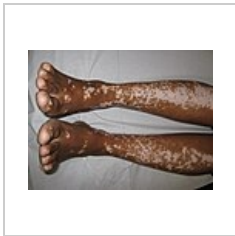Papula



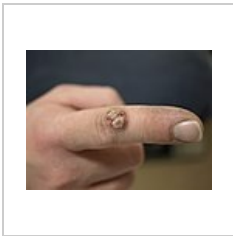
Vezikuly a bula



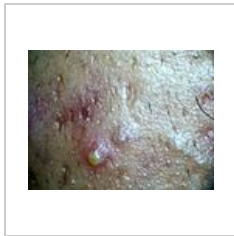Noduly



Vitiligo – splývající makuly



Bradavice – papulózní léze na ukazováku



Pustula

Sekundární eflorescence

Squama (šupina) je tenká destička odlupující se rohoviny.

- pityriaziformní – šupinky podobné otrubám (pityriasis versicolor)
- lamelózní – plátkovitá (chronický ekzém)
- exfoliativní – cárovitá (spála)

Crusta (strup) vzniká zaschnutím tkáňového moku (žlutá barva), hnisu (žlutozelená barva) či krve (barva hnědá až černá).

- crustosquama – šupina prostoupena tekutinou a zaschlá
- rupia – terasovitě navrstvená

Eschara (příškvár) vzniká odumřením kůže, odumřelá tkáň je zpočátku bělavá, později šedohnědá až černá, ohraničená demarkačním zánětem, zanechá po sobě vřed, hojí se jizvou.

- např: poleptání, popálení, trofické oběhové poruchy

Ragáda (puklina) je štěrbinovité porušení kontinuity kůže, vzniká prasknutím jen epidermis; pokud jde pod epidermis, krvácí – **fissura (trhlina)**.

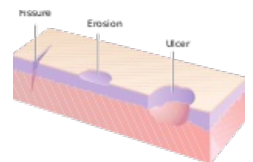
- při porušené pružnosti kůže (edém, infiltrát, hyperkeratóza...), v místech mechanického namáhání

Eroze (oděrka) – povrchní defekt zasahující jen na epidermis či sliznici, při obnažení stratum spinosum mokvá, porušení papil způsobí jemné krvácení.

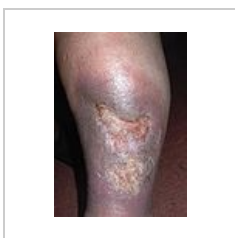Exkoriace vzniká mechanickým škrábáním (při pruritu).

Ulcus (vřed) je hluboký defekt kůže, vždy zasahuje korium nebo hlouběji, popisujeme velikost a tvar, spodinu (čistá, povleklá; jemná, hrbolatá,...)

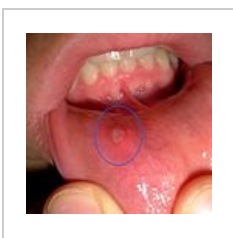Afta je eflorescence vyskytující se jenom v dutině ústní, je to eroze krytá fibrinem, ohraničená zarudlým lemem.



Ulcus, fissura a eroze



Ulcus cruris



Afta

Další termíny při popisu kožních změn

Erythema (erytém) – červené zabarvení kůže.

Oedema (edém) – difúzní zduření kůže.

Madidatio (mokvání) – prýštění tkáňového moku.

Cicatrix (jizva) – vzniká přeměnou granulační tkáně (úbytek fibroblastů a kapilár), čerstvá je růžová, stará je bělavá. Jizva může být atrofická, hypertrofická, keloidní.

Lichenifikace je zhrubnutí kůže.

Odkazy

Související články

- Infekční exantémová onemocnění v dětském věku
- Konfigurace eflorescencí
- Lokalizace eflorescencí

Zdroj

- BENEŠ, Jiří. *Studijní materiály* [online]. ©2007. [cit. 9.12.2010]. <<http://jirben2.chytrak.cz>>.

Použitá literatura

- ŠTORK, Jiří, et al. *Dermatovenerologie*. 1. vydání. Praha : Galén, Karolinum, 2008. ISBN 978-80-7262-371-6.
- JIRÁSKOVÁ, Milena. *Dermatovenerologie pro stomatologu*. 1. vydání. Praha : Professional Publishing, 2001. ISBN 80-86419-07-X.