

# Kosti prstců

Články prstců (*phalanges*) jsou dva na palci a po třech na ostatních prstech.

## Článek prstce (phalanx)

Na každém článku rozeznáváme 3 hlavní části:

- **basis phalangis** – širší proximální úsek, baze článku;
- **corpus phalangis** – štíhlejší tělo článku, střední část;
- **caput phalangis** – hlavičky, kterou článek distálně končí.

**Baze článků** jsou transversálně rozšířené, proximálně nesou u proximálních článků oválnou konkávní kloubní plošku pro spojení s příslušnou kostí metatarsu. U středních a distálních článků nesou jamku kladky s vodící lištou.

**Těla článků** se podobají článkům na ruce jen u proximálních článků, těla ostatních článků jsou zpravidla velmi krátká.

**Hlavičky článků** mají konvexní kladky s rýhou (podobně jako na ruce).

### Phalanx proximalis, media, distalis

Podle polohy na prstci se rozeznává phalanx proximalis, media et distalis. Palec nemá phalanx media.

**Proximální články** jsou (s výjimkou palce) štíhlé. **Střední a distální články** jsou krátké (zejména střední články) a mají tendenci srůstat s články distálními.

Distální články mají na koncích na plantární straně **tuberositas phalangis distalis** – drsnatinu pro úpon vaziva břicha prstce (obdobně jako na ruce).

### Hmatné

Hmatné jsou články prstců z dorzální strany.

## Ossa sesamoidea pedis – sesamské kůstky nohy

- Vyskytují se ve dvojici u **metatarsofalangového kloubu palce**.
- Jsou to oválné kůstky zanořené v úponových šlachách krátkých svalů palce.
- Stykem s kloubem podmiňují dvě rýhy na hlavičce palcové metatarsové kosti.
- Podobná dvojice sesamských kůstek je často i pod metatarsofalangovým kloubem 2. a 5. prstce, vzácněji i u 3. nebo 4. prstce.
- Sesamská kůstka je častá také ve šlaše m. fibularis longus – tam, kde šlacha zatáčí pod os cuboideum (sesamum fibulare).

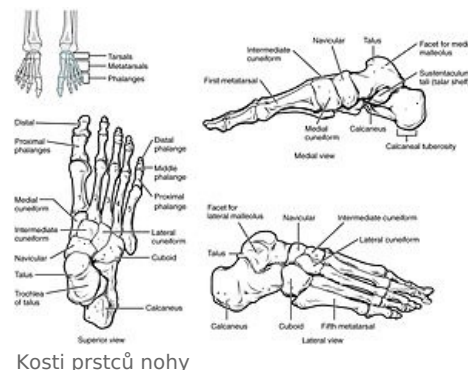
## Odkazy

### Související články

- Kosti prstů
- Klouby nohy

### Použitá literatura

- ČIHÁK, Radomír a Miloš GRIM. *Anatomie 1*. 3. vydání. Praha : Grada, 2011. 534 s. ISBN 978-80-247-3817-8.



Kosti prstců nohy