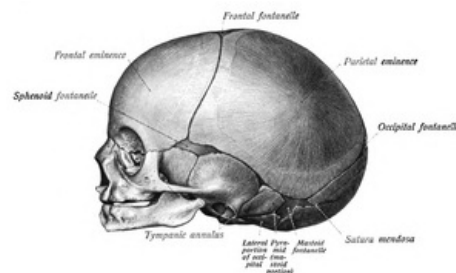


Lebka novorozence

Lebka novorozence na rozdíl od lebky dospělého člověka vykazuje různé odlišnosti. Ty jsou především **velikostní** a **tvarové**, které postupem vývoje mizí. Hned po narození dítěte je **velice křehká**, z toho důvodu je třeba s ní zacházet velmi opatrně.

Rozměry

Lebka novorozence měří předozadně **11,1 cm**, ke kterým je třeba připočíst přibližně 4 mm, které tvoří měkké tkáně. Největší šířka mezi temenními kostmi je **9 cm**. Obvod hlavy novorozence činí **34 cm**.^[1]



Lebka novorozeného dítěte ze strany

Charakteristické znaky

Lebka novorozence se od dospělé, plně vyvinuté lebky liší v mnoha růstových i tvarových znacích. Novorozenecká lebka je **předozadně protažená** a z pohledu shora má tvar **pětiúhelníku** (z důvodu převahy osifikačních středů = nejtlustší místa kostí). Těmito osifikačními středy jsou *tubera frontalia* a *tubera parietalia*. Mezi hlavní odlišnosti řadíme nepoměrně **velké neurocranium** oproti splanchnocraniu, které je malé a nízké - to je způsobeno tvarem maxilly, nosní dutiny a přepážky. Vedlejší dutiny nosní nejsou vyvinuty, vyskytují se pouze v náznaku jako výklenky.

Dalším znakem pro novorozeneckou lebku je **párové os frontale**, které je ve střední části rozděleno švem. Ve vzácných případech může setrvat až do dospělosti jako *sutura metopica*. Rozdíly jsou patrné i na tvrdém patře, kde jsou přítomny švy mezi os incisivum (praemaxilla) a horními čelistmi. Mandibulla i ramus mandibulae jsou **nízké**. Uprostřed brady se vyskytuje **vazivová symfýza** (*symphysis menti*), která spojuje levou a pravou polovinu mandibuly. Toto vazivové spojení mizí koncem 1. roku života.

Fontanely

Mezi kostmi klenby lebeční jsou **vazivové pásky**. Z toho důvodu jsou kosti klenby lebeční **mírně pohyblivé** a při porodu se jejich okraje podsouvají pod sebe (tzv. konfigurace hlavičky pro snazší průchod porodními cestami). Tyto vazivové pásky na některých místech přecházejí v rozsáhlejší **vazivové blány**, které nazýváme **fonticuli** (*fontanely*) = lupínky.

Fonticulus anterior (major)

V místě styku frontálního, věncového a sagitálního švu. Má **čtyřcípý** rhombický (kosočtverečný) tvar, jehož delší cíp směřuje k frontálnímu švu. Do konce 2. roku vymizí.

Fonticulus posterior (minor)

Trojcípý šev vyskytující se vzadu, v místě styku sagitálního a lambdového švu. Obvykle mizí do tří měsíců po narození. U některých novorozenců již není patrný.

Fonticulus anterior a *fonticulus posterior* jsou **hmatné** a umožňují porodníkovi, aby se podle nich orientoval o poloze hlavičky během porodu.

Fonticulus sphenoidalis

V místě sblížení velkých křídel kosti klínové s kostí čelní, temenní a **spánkovou**. Tvar je **nepravidelně čtverhranný**.

Fonticulus mastoideus

Dále vzadu mezi *processus mastoideus*, týlní kostí a zadním dolním cípem kosti parietální.

Fonticulus sphenoidalis a *fonticulus mastoideus* jsou **nehmatné**, protože jsou překryty měkkými tkáněmi.

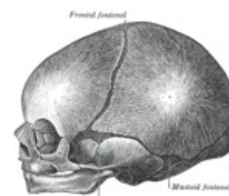
Nekonstantní útvary

Nekonstantně mohou existovat i jiné fontanely, než výše zmíněné.

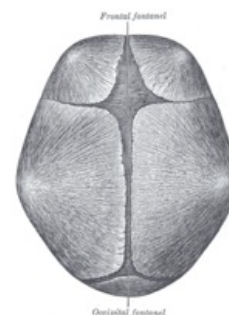
- **Fonticulus metopicus** - ve frontálním švu;
- **fonticulus parietalis** - v sagitálním švu.

Uvnitř lupínků se mohou objevit i samostatná osifikační centra, ze kterých vznikají samostatné kůstky.

- **Os bregmaticum** - ve fonticulus anterior;
- **os epiptericum** - ve fonticulus sphenoidalis, nad velkým křídlem os sphenoidale.



Lebka novorozence



Fontanely

Odkazy

Související odkazy

- [Kosti lebky](#)
- [Novorozenec](#)
- [Princip vývoje lebky](#)
- [Spojení na lebce](#)

Použitá literatura

- PETROVICKÝ, Pavel, et al. *Anatomie s topografií a klinickými aplikacemi I. : Pohybové ústrojí*. 1. vydání. Martin, SR : Vydavatelství Osvěta, 2001. 463 s. ISBN 80-8063-046-1.
- ČIHÁK, Radomír. *Anatomie 1*. 3. vydání. Praha : Grada Publishing, a.s., 2011. 552 s. sv. 1. ISBN 978-8-247-3817-8.

Reference

1. ČIHÁK, Radomír. *Anatomie 1*. 3. vydání. Praha : Grada, 2011. 552 s. ISBN 978-80-247-3817-8.