

# Lutembacherův syndrom

**Lutembacherův syndrom** je kombinace defektu septa síní a vrozené nebo získané stenózy mitrální chlopně. Řadí se mezi necyanotické vrozené srdeční vady se zvýšeným plicním průtokem.

Kvůli stenóze vtokové části levé komory se zvyšuje levopravý zkrat, a urychluje se tak časné nastupující plicní hypertenze a skleróza plicních tepen.

## Klinický obraz

Dominuje rychlost progresu plicních změn a prohlubující se dušnost.

## Terapie

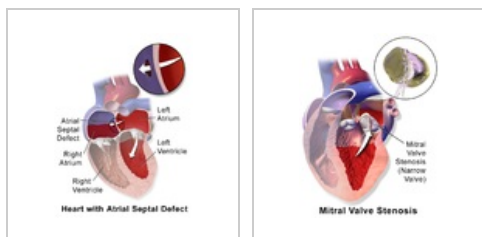
Jedinou terapií je chirurgické řešení. Princip operace spočívá v uzavření defektu septa síní a odstranění překážky ve vtokovém traktu levé komory.

Operační výkony na chlopni:

- komisurotomie,
- náhrada mitrální chlopně a sutura.

## Prognóza

Při včasné léčbě dobrá. Letalita je pod 5 %.



Defekt septa síní

Mitrální stenóza.

## Odkazy

### Související články

- Vrozené srdeční vady

### Použitá literatura

- ZEMAN, Miroslav a Zdeněk KRŠKA. *Speciální chirurgie*. 3. vydání. Praha : Galén, c2014. s. 309. ISBN 9788074921285.

### Lutembacherův syndrom

Lutembacher's syndrome

**Rizikové faktory** ženské pohlaví

#### Klasifikace a odkazy

**MKN** Q21.1 (<https://mkn10.uzis.cz/prohlizec/Q21.1>)

**MeSH ID** D008185 (<https://www.medvik.cz/bmc/link.do?id=D008185>)

**MedlinePlus** 000737 (<https://medlineplus.gov/ency/article/000737.htm>)

**Medscape** 162312 (<https://emedicine.medscape.com/article/162312-overview>)