

Lymfatická uzlina

Lymfatická uzlina je orgán kulovitého či oválného tvaru. Nachází se v oběhu lymfatických cév a slouží jako biologický filtr lymfy. Lymfatické uzliny nalezneme zejména v podpažní jámě, v tříselech, v blízkosti velkých krčních cév, v hrudníku či dutině břišní. Hrají podstatnou roli v obraně organismu proti mikrobům i nádorovým buňkám.

Stavba lymfatické uzliny

Jednoduchá lymfatická uzlina má obvykle fazolovitý (ledvinovitý) tvar. Její velikost se pohybuje v rozmezí **1-25 mm**. Na povrchu je obalena pouzdrém z hustého kolagenního vaziva s elastickými vlákny a nepatrným množstvím hladkých svalových buněk. Z tohoto pouzdra odstupují vazivová septa, trabekuly, které směřují do středu uzliny. Jako u ostatních periferních lymfatických orgánů je stromatem lymfatických uzlin **retikulární vazivo**. To se skládá z retikulárních buněk, retikulárních vláken a fixních makrofágů. Společně vytváří trojrozměrnou síť, která je vyplněna volnými buňkami. Vyskytují se zde v nejhojnějším počtu lymfocyty, makrofágy, nalezneme zde i eosinofilní a bazofilní granulocyty a plasmatické buňky. Ve vazivových trámčích podél cév mohou být přítomny i fibroblasty. Lymfatická uzlina se skládá z periferně uložené kůry (*cortex*) a centrálně uložené dřene (*medulla*). V konkavité uzliny se nachází *hilus*. Tímto místem do lymfatické uzliny vstupují nervy, tepny a opouštějí ji žíly a zpravidla jedna eferentní lymfatická céva. Do konvexity uzliny vstupují aferentní lymfatické cévy.

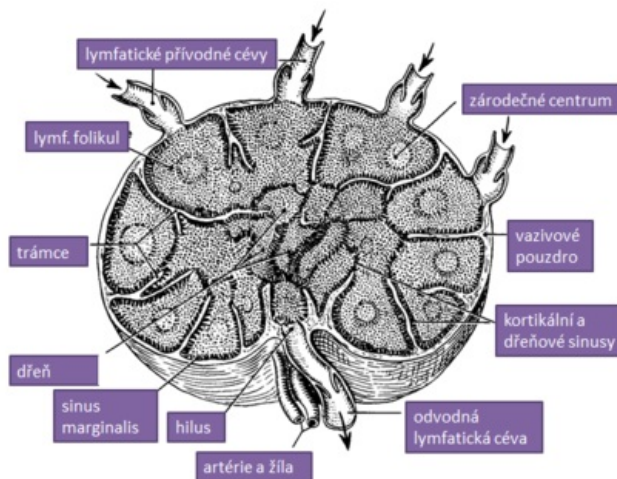
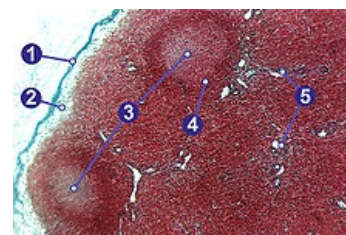


Schéma lymfatické uzliny

Cortex

Cortex obsahuje lymfatické folikuly oválného tvaru plné nakupených B-lymfocytů. Jeví se tmavě, protože zde přítomné B-lymfocyty mají výrazně bazofilní jádro a kondenzovaný chromatin. Ve folikulech rozlišujeme **kortikální B-zónu** a **parakortikální T-zónu** podle množství příslušných B-lymfocytů nebo T-lymfocytů. Dále se zde vyskytují folikulární dendritické buňky – retikulární fibroblasty a makrofágy, které mají dlouhé výběžky, pomocí nichž zachytávají a prezentují antigeny antigen prezentujícím buňkám imunitního systému. Od samotných lymfocytů jsou rozeznatelné pomocí světlejšího jádra oválného tvaru. V kůře se vyskytují dva typy folikulů:

- **primární folikuly** – folikuly s tmavým vzhledem (není naznačena světlejší centrální oblast)
- **sekundární folikuly** – mají patrná světlá zárodečná (germinativní) centra, která odrážejí zvýšenou aktivitu obrany organismu – jsou vytvořena výraznou mitotickou aktivitou lymfocytů. Obsahuje totiž aktivované B-lymfocyty (centroblasty, imunoblasty). Tyto buňky mají jemnější chromatin a větší objem bazofilní cytoplazmy.



1 – vazivové pouzdro, 2 – subkapsulární sinus, 3 – germinální centrum, 4 – lymfatický uzlík (plášťová zóna), 5 – trabekula.

Kolem zárodečného centra je patrná tmavší zóna oddělující centrum od parakortikální zóny. Zde se vyskytují hojně malé B-lymfocyty, které nesou receptory pro daný antigen. Tyto B-lymfocyty nazýváme **klonovanými B-lymfocyty**. Mají výrazně bazofilní jádro obsahující kondenzovaný chromatin.

Z kortikální zóny následuje přechod do thymodependentní parakortikální T-zóny, v níž probíhají cévy s vysokým epitelem (HEV, high endothelial venules). Endotelové buňky těchto vén mají kubický tvar a světlé jádro. Samotná B-zóna a T-zóna jsou od sebe špatně rozlišitelné, proto je vhodné použít imunohistochemické nebo histochemické metody.

Medulla

Dřeň lymfatické uzliny je oblast mezi parakortikální zónou a hilem uzliny. Je tvořena anastomózujícími provazci lymfatické tkáně, mezi nimi jsou vyvinuty dřevěné sinusy. Vyskytuje se zde méně lymfocytů než v kůře, naopak hojně jsou zde zastoupeny makrofágy s fagocytovaným materiálem. Dále zde nalezneme plazmocytů, někdy i heparinocytů.

Lymfatické sinusy a cirkulace lymfy

Lymfa je do uzliny přiváděna aferentními cévami (**vasa afferentia**), které dovnitř vstupují na její konvexní ploše. Pokračuje přes kůru, dřeň, retikulární stroma a vazivo až k hilu, odkud ji odebírá odvodná lymfatická céva (**vasa efferentia**). Odvodná lymfatická céva je zpravidla samotná, nebo ji méně často doprovází druhá. Cévy mají četné

chlopně, které usměrňují tok lymfy. Celá uzlina obsahuje hojné množství lymfatických sinusů, což jsou prostory, kudy proudí lymfa a B-lymfocyty. Tyto sinusy nemají endotelovou výstelku, jsou tvořeny **litorálními buňkami**, což jsou retikulární buňky překryty retikulárními vlákny. Mezi nimi probíhají póry, bazální membrána dokonce chybí. Systém sinusů má za úkol zpomalit tok lymfy a umožnit tak její filtraci. Tloušťka sinusů je nekonstatní. Toto uspořádání umožňuje komunikaci s okolní lymfatickou tkání. Lymfa postupuje nejprve subkapsulárními sinusy (které se nacházejí v kůře pod vazivovým pouzdem). Pak postupuje prostřednictvím parafolikulárních sinusů a je přiváděna do sinusů dřevových. Odtud je odváděna eferentními cévami.

Rozlišujeme tedy několik typů sinusů v závislosti na poloze k okolním strukturám:

1. **sinus marginales/subcapsulares** – pod vazivovým pouzdem;
2. **sinus peri(inter-)folliculares** – v kůře mezi jednotlivými folikuly;
3. **sinus paratrabeculares** – v kůře podél trabekul;
4. **sinus medullares** – ve dřevě.

Odkazy

Související články

- Obecná anatomie mízního systému
- Brzlík • Slezina
- Lymfatické cévy
- Mízní systém hlavy a krku • Mízní uzliny močopohlavního systému
- Portál:Sbírka histologických preparátů (1. LF UK)/Lymfatický systém

Použitá literatura

- JUNQUEIRA, L. Carlos a Chosé CARNEIRO. *Základy histologie*. 7. vydání. Jinočany : H&H, 1999. ISBN 80-85787-37-7.
- KLIKA, Eduard, et al. *Histologie pro stomatologu*. 1. vydání. Praha : Avicenum, 1988. 448 s.
- KONRÁDOVÁ, Václava a Jiří UHLÍK. *Funkční histologie*. 2. vydání. Jinočany : H & H, 2000. ISBN 80-86022-80-3.
- JELÍNEK, Richard, et al. *Histologie embryologie* [online] . - vydání. -. Dostupné také z <<http://histologie.lf3.cuni.cz/histologie/materialy/doc/skripta.pdf>>.
- MARTÍNEK, Jindřich a Zdeněk VACEK. *Histologický atlas*. 1. vydání. Praha : Grada, 2009. ISBN 978-80-247-2393-8.
- ČIHÁK, Radomír. *Anatomie 3*. 2. vydání. Praha : Grada Publishing, 2004. 692 s. ISBN 978-80-247-1132-4.