

Městnavá papila

Edém papily zřetelný způsobený vzestupem **nitrolebního tlaku**.

Patogeneze

Kolem optického nervu je normální subarachnoidální prostor jako jinde v CNS. Nitrolební hypertenze způsobená především **tumorem**, krvácením, případně infekcí, zvýší tlak i kolem nervus opticus (hlavový nerv č. II). Centrální **retinální žíla** navíc probíhá ve středu optického nervu a asi po 8 mm opouští nerv, kříží meningy, je zranitelná. Ukazuje se ale, že hlavní podíl na otoku papily má otok axonů daný mechanickým útlakem v lamina cribrosa sclerae (porušený ortográdní axoplasmatický transport).

Klinický náález

- otok bilaterální, zpočátku může být asymetrický
- mírně naválnatá hranice papily
- vyhlazená exkavace
- kolem ojedinělé plaménkovité hemoragie
- zornicové reakce jsou normální
- zrakové funkce jsou dlouho neporušeny, první známka je **rozšíření slepé skvrny**
- pokud není odstraněna příčina, edém progreduje, přibývá hemoragií a v konečném stádiu nastává těžké poškození zraku, hrozí **slepota**

Odkazy

Související články

- Lumbální punkce
- Intrakraniální hypertenze

Použitá literatura

- BENEŠ, Jiří. *Otázky z očního lékařství* [online]. [cit. 2010-11-05]. <<http://jirben2.chytrak.cz/>>.

Doporučená literatura

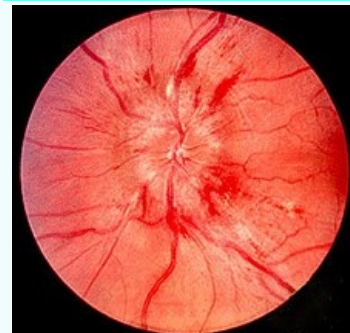
- ROZSÍVAL, Pavel, et al. *Oční lékařství*. 1. vydání. Galén, Karolinum, 2006. ISBN 80-7262-404-0.
- KOLÍN, Jan. *Oční lékařství*. 2. vydání. Karolinum, 2007. ISBN 978-80-246-1325-3.

Reference

1. STEIN, Joshua D, Denise S KIM a Kevin M MUNDY, et al. The association between glaucomatous and other causes of optic neuropathy and sleep apnea. *Am J Ophthalmol* [online]. 2011, vol. 152, no. 6, s. 989-998.e3, dostupné také z <<https://www.ncbi.nlm.nih.gov/pmc/articles/PMC3223261/?tool=pubmed>>. ISSN 0002-9394 (print), 1879-1891.

Městnavá papila

Papilledema



Příklad edému papily zřetelný způsobený vzestupem nitrolebního tlaku, plaménkovité hemoragie v okolí

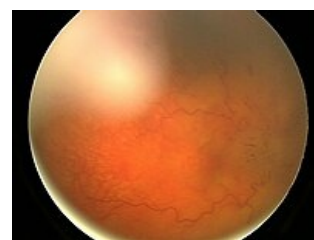
Rizikové faktory tumory CNS, osoby bez CPAP^[1]

Klasifikace a odkazy

MKN H47.1 (<https://mkn10.uzis.cz/prohlizec/H47.1>)

MeSH ID D010211 (<https://www.medvik.cz/bmc/link.do?id=D010211>)

Medscape 1217204 (<https://emedicine.medscape.com/article/1217204-overview>)



Obraz rozvinutého těžkého edému papily na pravém oku