

Makrofágy

Makrofágy jsou buňky imunitní soustavy, které vznikají z monocytů vcestováním do tkání.

^[1] Jsou to profesionální **fagocyty**, tzn. buňky schopné fagocytózy. Jsou součástí nespecifické imunity. Účastní se zánětlivé reakce.

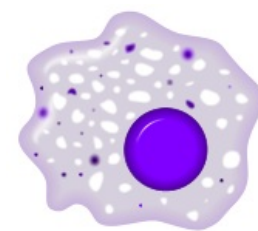
Vývojová řada

Myeloidní progenitor v kostní dřeni se mění na myeloidní prekursor. Z dřene do krve přestupují jako nezralé buňky předurčené k migraci z krve do tkání a tělních dutin, kde se přeměňují ve **tkáňové makrofágy**.

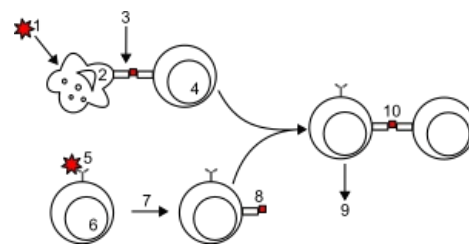
Mezi tkáňové makrofágy patří:^[1]

- Kupfferovy buňky;
- histiocyty;
- osteoklasty;
- mikroglie.

Z některých makrofágů se stávají **dendritické buňky**. Makrofágy žijí dlouho a přechází do různých aktivačních stádií.



Makrofág



Průběh fagocytózy a prezentace antigenu

Funkce

Fagocytují pozůstatky vlastních buněk zahynulých apoptózou a nekrózou. Zabíjejí intracelulární i extracelulární bakterie. Makrofágy jsou plně funkční až po aktivaci signály, které jim poskytují T-lymfocyty ve formě cytokinů (interferon- γ , TNF). Mezi jejich hlavní funkce patří:

- **fagocytóza**;
- **prezentace antigenu** – předkládání antigenu T-lymfocytům;
- **produkce cytokinů a modulátorů** – IL-1, IL-8, IL-12, TNF, GM-CSF, interferony.

Na povrchu makrofágu se nacházejí různé **receptory** a makromolekuly (HLA I. a II. třídy, receptory pro komplement, Fc-receptory).

Mononukleární fagocytární systém (MFS)

Někdy taky označovaný jako **RES** (retikuloepiteliální systém). Jedná se o soubor všech makrofágů v různých tkáních. Předpokládala se jejich shoda s buňkami retikulárního vaziva, to však nebylo prokázáno.

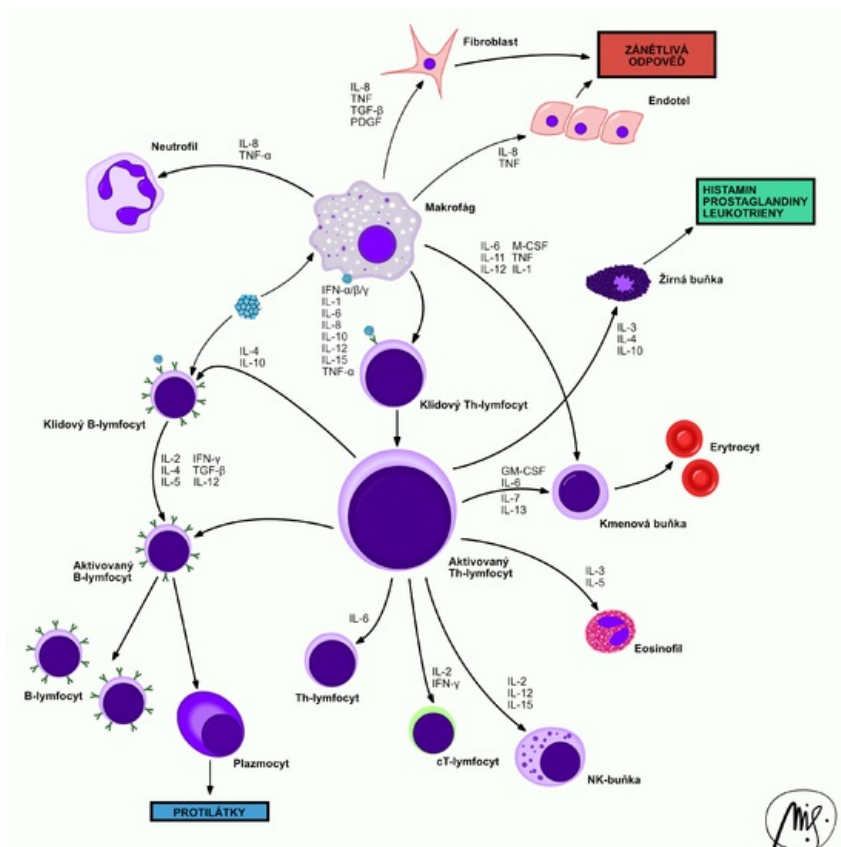
Podle vzhledu granul, které byly fagocytovány, nebo v jakém orgánu se makrofágy vyskytují, se nazývají:

- siderofágy – fagocytovaný hemoglobin (rezavý pigment);
- koniofágy – v plicích, fagocytovaný prach (černý amorfni pigment);
- Kupfferovy buňky – makrofágy jaterních siní;
- mikroglie – makrofágy ve tkáních CNS.

Odkazy

Související články

- Fagocytóza



Cytokinové interakce mezi buňkami imunitního systému

- Neutrofilní granulocyty
- Krvetvorba
- Alveolo-kapilární membrána
- Zánět granulomatózní

Použitá literatura

- HOŘEJŠÍ, Václav a Jiřina BARTŮŇKOVÁ. *Základy imunologie*. 3. vydání. Praha : Triton, 2008. 280 s. ISBN 80-7254-686-4.

Reference

1. ŠVÍGLEROVÁ, Jitka. *Makrofágy* [online]. Poslední revize 2009-02-19, [cit. 2010-11-11]. <<https://web.archive.org/web/20160306065550/http://wiki.lfp-studium.cz/index.php/Makrofág>>.