

# Mastoiditis

Jedná se o zánětlivé onemocnění sklípku **processus mastoideus** spánkové kosti. Nejčastěji vzniká jako **komplikace zánětu středního ucha**. Infekce přestupuje ze sliznice *processus mastoideus* na kostěné přepážky s jejich následným roztavením (*koalescence* = roztavení, odtud **koalescentní mastoiditida**). Vzácně se do této lokalizace může infekce rozšířit hematogenně či traumaticky.

## Formy

Rozlišujeme 3 základní formy mastoiditidy:

1. **akutní** (vzniká 2–4 týdny po mezotitidě, tvoří přibližně 50 % všech mastoiditid);
2. **subakutní** (vzniká zpravidla jako součást latentního zánětu středouší);
3. **latentní** (také jako součást latentního zánětu středouší).

## Klinické příznaky

- **Akutní mastoiditida**: horečka, palpační bolestivost, retroaurikulární prosáknutí, odstátý boltec, hnisavý výtok ze zvukovodu, zhoršení hypakuze, tinnitus, osteoklastická destrukce kosti;
- **Subakutní a latentní mastoiditida** (příznaky jsou méně výrazné): neurčitá bolestivost – spíše pocit tlaku v uchu, skromná exsudace, vydatná proliferace granulační tkáně vyplňující sklípky, kost reaguje spíše osteoplasticky, přepážky zbytnují a sklerotizují.

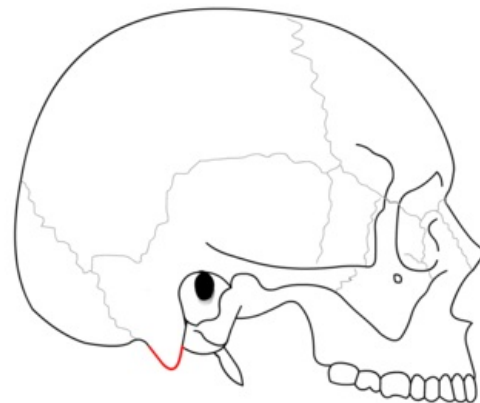


Schéma lebničních kostí. Processus mastoideus je znázorněn červeně.

## Diagnostika

- **Anamnéza, fyzikální vyšetření** (viz příznaky);
- **Otoskopie** – obraz svědčí pro některou formu *otitis media*;
- **RTG** (projekce dle Schüllera) – zastření a rozpad pneumatického systému;
- **CT**.

## Diferenciální diagnóza

- Ohraničené externí otitidy s retroaurikulární infiltrací;
- Dermatitidy ve kšticí s následnou retroaurikulární lymfadenitidou;
- Palpační bolestivost může být dána vertebrální iritací **nervus occipitalis minor**.

## Komplikace

Komplikace mastoiditidy vyplývají z možnosti **šíření infekce**. Jedná se o:

- mastoidální **píštěl**;
- subperiostální, Moutetův (pod úponem *m. digastricus*) nebo **Bezoldův** (pod úponem *m. sternocleidomastoideus*) **absces**;
- **tromboflebitida** (rozšířením zánětu mediálně na esovitý splav);
- infekční **poškození mozku** nebo mozečku.

## Terapie

- ATB;
- **antromastoidektomie**.

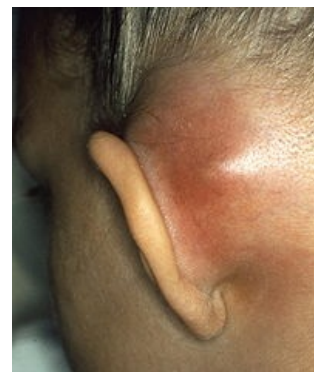## Odkazy

### Zdroj

- BENEŠ, Jiří. *Studijní materiály* [online]. ©2007. [cit. 2009]. <[http://jirben2.chytrak.cz/materialy/orl\\_jb.doc](http://jirben2.chytrak.cz/materialy/orl_jb.doc)>.

### Použitá literatura

- KLOZAR, Jan, et al. *Speciální otorinolaryngologie*. 1. vydání. Praha : Galén, 2005. 224 s. ISBN 80-7262-346-



Subperiostální absces jako komplikace mastoiditidy

X.

- VOKURKA, Martin a Jan HUGO, et al. *Velký lékařský slovník*. 8. vydání. Praha : Maxdorf, 2009. 1144 s. ISBN 978-80-7345-166-0.
- ŠLAPÁK, Ivo, et al. *Doporučené postupy pro praktické lékaře : Bolest ucha* [online] . 1. vydání. 2001. Dostupné také z <<http://www.cls.cz/dokumenty2/postupy/r078.rtf>>.