

Myokarditida (pediatrie)

Myokarditida je onemocnění charakterizované zánětlivým infiltrátem srdečního svalu s nekrózou nebo s degenerací přilehlých myocytů. Tvoří klinicky velmi variabilní skupinu, od nejzávažnějších forem projevujících se těžkým srdečním selháním nebo náhlým úmrtím, až po lehký nebo asymptomatický průběh onemocnění. Zánětlivé nemoci srdce zřídka postihují samotný perikard, myokard nebo endokard, častěji se zánět dotýká celého srdce, tj. hovoříme o **pankarditidě**.

Etiologie

Infekce

- enteroviry: (nejčastějším vyvolavatelem jsou viry **Coxsackie B**, nejtěžší průběh je popisován u sérotypu B3 a B4), echoviry jsou méně časté,
- influenza,
- adenoviry,
- parvovirus B19,
- parotitis,
- EBV, CMV,
- virus hepatitidy C,
- mykoplasmata,
- chlamydie,
- borrelie,
- neisserie,
- leptospiry,
- streptokoky,

Autoimunita

- SLE,
- JIA,
- Kawasakiho nemoc,

Alergie

Idiopatická forma.

Patogeneze

Virová myokarditida je nyní považována za třífázové onemocnění: fáze virové infekce, fáze autoimunitní a u geneticky predisponovaných jedinců fáze s přechodem do dilatační kardiomyopatie. Tyto 3 fáze mohou plynule přecházet jedna v druhou s obtížně rozlišitelným přechodem. Každá fáze se ale odlišuje patogenézí, diagnostikou a do jisté míry též léčebným přístupem.

Fáze 1 = virová fáze.

Ke vstupu virů do organismu dochází gastrointestinálním (enteroviry) nebo respiračním traktem (adenoviry). Kritickou fází virové infekce je vstup virového genomu do myocytů. Ten je umožněn hlavně vazbou na imunoglobulinový receptor na povrchu myocytů (CAR = coxsackie-adenovirový receptor). Virus prolifерuje a následně se aktivuje imunitní systém. Postupně klesají titry virů a stoupá hladina protilátek. Aktivace imunitního systému ale může pokračovat i přes eliminaci viru.

Fáze 2 = autoimunitní.

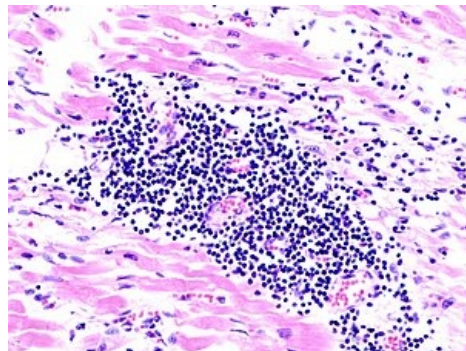
Fragmenty virových bílkovin na povrchu myocytů jsou vázány na nově syntetizované molekuly HLA I. třídy. Monocyty uvolňují cytokiny (IL-1, IL-6, IL-12 a TNF-alfa), které mimo jiné aktivují T-lymfocyty a stimulují proliferaci a diferenciaci B-lymfocytů a produkci protilátek. Vytvoření komplexu antigen-protilátka aktivuje komplementový systém. IL-2 působí aktivačně na cytotoxické T-lymfocyty, které preferenčně destruuji myokardiální buňky s fragmenty virových bílkovin. Přirozeně cytotoxické NK buňky jsou aktivovány interferonem a specificky destruuji pouze myocyty napadené virem. T-lymfocyty i NK-buňky tak redukuji počet kontraktálních buněk.

Fáze 3 = dilatační kardiomyopatie.

Cytokiny aktivují enzymy jako gelatináza, kolagenáza či elastáza, současně podporují aktivitu fibroblastů a vedou k fibróze spojené s dilatační kardiomyopatií.

Klinický obraz

Diagnóza je často obtížná.



Mikroskopický obraz virové myokarditidy

- Podezření na myokarditidu vzbuzuje vždy nevysvětlitelné srdeční selhání, zejm. s anamnézou probíhajícího nebo předcházejícího virového onemocnění s teplotami.
- Onemocnění může mít značně rozdílný průběh, od nenápadných projevů tachykardie při horečnatém onemocnění až po těžký fulminantní průběh se zhroucením cirkulace a šokem.
- U dětí a mladistvých s fulminantním průběhem často zjistíme údaj o předcházející fyzické námaze při počínajícím infektu.

Anamnesticky zjišťujeme únavnost, bledost, mrzutost nebo apatii.

- Některé děti si mohou stěžovat na bolesti břicha, sníženou chuť k jídlu, zvracení.
- Již při malé fyzické zátěži bývá dyspnoe a tachypnoe.
- Důležitým příznakem jsou bolesti svalů nebo jejich snížený tonus.
- Děti mají často horečky a tachykardii, která neodpovídá výšce tělesné teploty a přítomna je i ve spánku.
- Na srdci slyšíme u závažných forem myokarditid tlumené ozvy a cval.
- Systolický šelest na hrotu je slyšet při významné mitrální regurgitaci.
- Při bazích plic bývají slyšet chrůpky, zjišťujeme kongesci s hepatomegalií, prosáklá víčka a někdy i perimaleolární otoky.
- Kůže na periferii je chladná, periferní pulzace hůře hmatné (nitkovité).

Fulminantní průběh se projevuje šokovým stavem provázeným známkami srdečního selhání, poruchami srdečního rytmu (SVT, komorové extrasystoly, fibrilace síní, AV bloky), poruchou vědomí a zvracením.

- Nejtěžší průběh je u novorozenců a kojenců.
 - Zde je často fulminantní začátek s edémem plic a kardiogenním šokem.
- Typický je náhlý začátek závažného selhání srdce až kardiogenního šoku, objevuje se edém plic, velká kardiomegalie, dysfunkce levé komory.
- Symptomatologie se rozvíjí po "běžné" viróze.
- Špatnou prognosu má "large-cells" myokarditida s progresí a úmrtím v průběhu 18 měsíců, pokud se neprovede srdeční transplantace.

Diagnostika

Laboratorní vyšetření

Myolýzu srdečního svalu v akutních fázích onemocnění potvrzuje průkaz zvýšené hladiny srdečního izoenzymu kreatinkinázy MB = CK-MB mass a troponinu. Bývá též zvýšená hladina LDH a transamináz.

Nalezení virového agens je většinou obtížné. Možností je sérologické vyšetření nebo analýza materiálu z endomyokardiální biopsie metodou PCR (varianta rt-PCR k průkazu enterovirů).

Imunologické vyšetření hodnotí známky aktivace buněčné odpovědi organismu či subpopulace T-lymfocytů. Humorální imunitní reakci posoudíme stanovením celkové hladiny IgG, IgA a IgM a vyšetřením specifických autoprotilátek, např. anti-alfa-myozinu. Tyto autoprotilátky se obvykle objevují sekundárně.

EKG

Pro myokarditidu je typická **nízká voltáž** EKG křivky ve všech svodech a **oploštění nebo inverze T** vln. V levém prekordiu bývá nápadně malý až vymizelý kmit Q. Někdy jsou patrné deprese úseků ST a rozšíření QRS komplexu. Příznačné pro myokarditidu jsou **poruchy srdečního rytmu** = síňové nebo komorové extrasystoly, komorová tachykardie, AV blokády (AV blokáda III. stupně byla popsána u borreliózy, rubeoly, coxsackie a RS virů). EKG se během onemocnění mění a proto je třeba sledovat jeho dynamiku.

Měnicí se křivka EKG v čase je typická pro akutní myokarditidu!

Echokardiografie

Echokardiografické vyšetření prokáže poruchu srdeční funkce, která může být jen regionální. Tloušťka stěny levé komory se může při opakovaných vyšetřeních měnit podle toho, kdy bylo onemocnění zastiženo. Pro akutní fázi je typický edém tkáně, který se projeví zvětšením tloušťky stěny **levé komory**. V pozdějších fázích dochází k dilataci levé komory. Sekundární mitrální regurgitace je poměrně častý nálezn. V levé komoře mohou být vzácně patrné i nástěnné tromby.

Srdeční biopsie

Srdeční biopsie **není** pro stanovení myokarditidy **rutinně používána**. Důvodem je riziko zákroku a relativně nízká výtěžnost vyšetření. Srdeční biopsii indikujeme u pacientů se subakutní nebo chronickou formou onemocnění k odlišení od dilatační kardiomyopatie před rozhodnutím o zahájení imunosupresivní léčby.

Provádí se tzv. **endomyokardiální biopsie** pro kterou jsou vypracována tzv. Dallaská kritéria, která představují jednotný histologický grading. Dle histologie je aktivní myokarditida definována přítomností zánětlivého infiltrátu a zároveň nekróz. Recentně se využívají imunocytochemické metody využívající monoklonální protilátky k detekci různých typů lymfocytů v myokardu.

Další metody

RTG prokazuje nespecificky kardiomegalii, na počátku může být i normální nález. Využít můžeme i scintigrafii myokardu s využitím radioizotopu galia.

Diferenciální diagnostika

Různé příčiny oběhového selhání mohou napodobovat akutní myokarditidu. Srdeční selhání u novorozence může způsobit hypoxie, hypoglykémie, metabolické vady a těžká sepe. Myokarditida může provázet febris rheumatica, systémová onemocnění pojiva a další autoimunitní choroby. Anomální odstup levé koronární arterie z plicnice bývá spojen s těžkým oběhovým selháním při ischemii myokardu. Obdobné symptomy jako u akutní myokarditidy mohou mít též pacienti s endokardiální fibroelastózou, morbus Pompe nebo medionekrózou koronárních arterií. Řada dalších VVV srdce, jako např. koarktace aorty nebo aortální stenóza, se projevují závažným srdečním selháním. Diagnózu spolehlivě určí echokardiografie.

Terapie

Terapie je převážně **symptomatická**, její rozsah a intenzita se odvíjí od závažnosti stavu pacienta a komplikací provázejících onemocnění.

Cílem léčby **akutního srdečního selhání** je udržení dostatečného srdečního výdeje, tj. dostatečné perfúze tkání. V akutních stavech při významné dysfunkci levé komory volíme inotropní léčbu, obvykle dopamin nebo kombinaci dopamin + dobutamin. Důležitá je vazodilatační léčba, která snižuje práci levé srdeční komory. U těžkého srdečního selhání, které nereaguje na konvenční resuscitační léčbu, je indikováno ECMO.

V léčbě **chronického srdečního selhání** je u dětí stále lékem volby digoxin. Zejm. v akutní fázi onemocnění je však zvýšená citlivost myokardu k digoxinu, která se může projevit závažnými poruchami srdečního rytmu. Proto je nevhodná útočná digitalizace. Součástí léčby srdečního selhávání jsou ACE inhibitory (captopril 0,1 až 1 mg/kg pro děti 1 až 8 hod. p.o.) a diuretika. Captopril snižuje afterload a současně slouží jako zametač volných kyslíkových radikálů a tím snižuje rozsah myokardiální nekrosy. V chronických fázích onemocnění po přechodu do dilatační kardiomyopatie se v poslední době užívají postupně stoupající dávky β -blokátorů (carvediol).

Poruchy srdečního rytmu jsou závažnou komplikací myokarditidy zhoršující prognózu a musí být proto intenzivně léčeny. Amiodaron kromě antiarytmických účinků inhibuje produkci TNF- α a IL-6.

Antivirová léčba u virové myokarditidy (ribavirin) ve fázi akutní virémie snižuje replikaci viru v myokardu a snižuje myokardiální poškození. Léčba interferonem γ u pacientů s myokarditidou a prokázanou adenovirovou nebo enterovirovou etiologií vede ke zlepšení funkce levé komory. Omezující v této léčbě je ale její efekt pouze v časně fázi onemocnění, pozdější podání již nemá žádný význam. Někteří autoři i varují před interferonem, neboť může podporovat autoimunitní reakci organismu. V akutní fázi onemocnění byl pozorován příznivý vliv na zlepšení funkce levé komory po podání high dosis gamaglobulinů. Gamaglobulin je podáván v množství 2 g/kg v infuzi během 24 hodin.

Efekt **imunosupresivní terapie** je nejednoznačný. Bylo zjištěno, že léčba měla pozitivní efekt u pacientů s prokázanými cirkulujícími srdečními autoprotilátkami a při nepřítomnosti virového genomu v myokardu. Imunosupresivní léčba (prednison, azathioprin, cyklosporin A) je obvykle zahájena až v subakutní nebo chronické fázi onemocnění a měla by být vyhrazena pro autoimunitní fázi myokarditidy. Podání imunosuprese v časném stadiu virové infekce může zhoršit průběh onemocnění.

Prognóza

Prognóza myokarditidy je obecně **nejistá**. Mortalita je vysoká u novorozenců s akutní myokarditidou, starší děti mají prognózu lepší. Prognózu zhoršují srdeční arytmie. Záleží též na zlepšení funkce myokardu a na délce trvání její významné dysfunkce. Čím déle trvá dysfunkce po akutní fázi, tím horší je dlouhodobá prognóza. Pacienti s fulminantní formou myokarditidy mívají dlouhodobou prognózu dobrou, pokud překonají období přechodné srdeční dysfunkce.

Odkazy

http://myokarditida.cz/cs_CZ/

Zdroj

- HAVRÁNEK, Jiří: *Srdeční záněty*. (upraveno)

Související články

- Srdeční záněty (pediatrie)
- Myokarditida
- Infekční endokarditida (pediatrie)
- Perikarditida (pediatrie)

