

Nádory orofaryngu

Nádory orofaryngu se v současné době objevují stále častěji. U mužů jsou tyto nádory vyskytují až 7× častěji než u žen. Mezi rizikové faktory patří zejména infekce high risk HPV, kouření a alkohol. Průměrný věk je mezi 50–60 lety.^[1] Aktuálně se hlavně HPV+ léze objevují i u mladších pacientů.

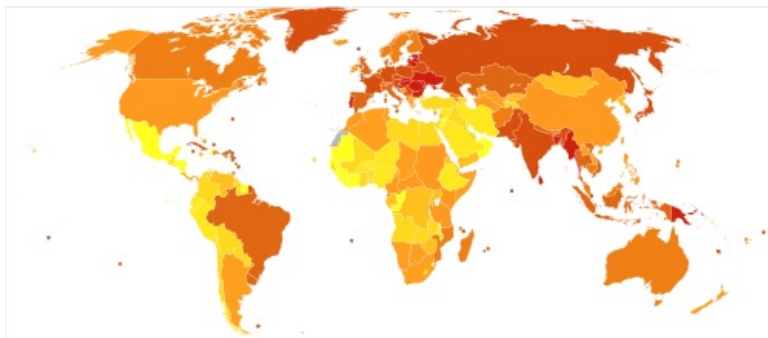


Schéma úmrtí na karcinom úst a orofaryngu v roce 2012 dle WHO na milion osob

Typy nádorů

Primární

- Benigní nádory jsou vzácné (u dětí – hemangiom, lymfangiom, které mohou svým objemem zužovat dýchací cesty, hemangiom může krváčet).
- Maligní nádory
 - Převážnou většinu tvoří různě **diferencované dlaždicobuněčné karcinomy**.
 - Vzácněji se vyskytuje **adenokarcinom**.
 - Z mezenchymových nádorů se objevují lymfomy (Waldeyerův okruh, ...), vzácněji maligní melanom, sarkom.

Sekundární

- Propagace nádorů z okolí (hlavně z gl. parotis).

Příznaky

V počátcích nádory **nemají specifickou** symptomatologii. **Prvním příznakem** jsou obvykle známky zánětu dané oblasti (na rozdíl od zánětů jsou obtíže často jednostranné):

- škrábání v krku, bolest, pocit cizího tělesa, dysfagie, krev ve slinách, rinolalie.

První příznaky jsou často přehlíženy (vzhledem k nejčastěji postižené sociální skupině).

- S časem se příznaky zvyrazňují a stupňují, bolest může vystřelovat do ucha.
- Exulcerace → foetor ex ore.
- Někdy mohou být prvním příznakem až regionální metastázy.

Diagnostika

- Velký význam má **palpační vyšetření**.
- Odebíráme *biopsii*, indikována *panendoskopie* k ověření rozsahu procesu.

Klinický obraz

- **Makroskopie** nádorů:
 - jen jako **zhrubění** sliznice;
 - jako **exofyt** různého tvaru;
 - mít formu **vředu** – může přerůstat na tonsily, kořen jazyka, patrový oblouk.
- Nemocní přicházejí obvykle v pozdním stádiu – v době, kdy nádor přesáhl 4 cm.
- Ve 40 % mají již metastázy v trigonum caroticum.
- 3 **nejčastější lokalizace** jsou mandle, kořen jazyka a zadní stěna faryngu (dále např. patrové oblouky).
- Formy:
 - Nejčastější přechází z mandle na kořen jazyka, na trigonum retromolare.
 - Druhá nejčastější forma vychází z kořene jazyka a šíří se po hraně jazyka vpřed.
- Šíření kaudálně je vzácné.

Kryptogenní tumor

- Malý nádor tonsily či kořene jazyka, který není zjistitelný vyšetřovacími metodami.

Léčba

 Podrobnější informace naleznete na stránce Léčba nádorů orofaryngu.

Odkazy

Použitá literatura

KLOZAR, Jan, et al. *Speciální otorinolaryngologie*. 1. vydání. Praha : Karolinum, 2005. 224 s. ISBN 80-246-1125-2.

Zdroj

- BENEŠ, Jiří. *Studijní materiály* [online]. ©2007. [cit. 14. 12. 2011]. <http://jirben2.chytrak.cz/materialy/orl_jb.doc>.

Reference

1. KLOZAR, Jan, et al. *Speciální otorinolaryngologie*. 1. vydání. Praha : Karolinum, 2005. 224 s. s. 67–72. ISBN 80-246-1125-2.