

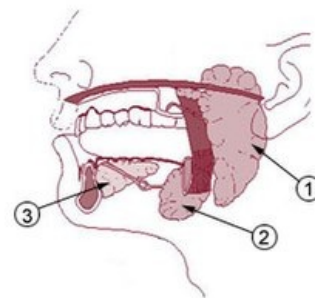
Nemoci slinných žláz

Nemoci slinných žláz dělíme do **2** skupin. Jsou to:

1. **nemoci nádorové** (benigní nádory, maligní nádory, eventuálně ještě tzv. pseudotumory – cysty a pseudocysty);
2. **nemoci nenádorové** (sialoadenitida, sialolitiáza, sialoadenóza).

Vyšetřovací metody

- **anamnéza**,
- **fyzikální vyšetření** (aspekce a palpce),
- **USG, USG + FNAB** (fine needle aspiration biopsy),
- **sialografie** k zobrazení kontrastní sialolitiázy,
- **CT**,
- **MRI**.



Vývojové vady

- **aplázie** jedné či více žláz, vzácně chybí všechny slinné žlázy,
- **zdvojení** či anomální vyústění vývodů slinných žláz.

Funkční poruchy

- **sialorea** – nadměrná tvorba slin,
- **hyposialie** – snížená tvorba slin.

Nemoci nádorové

- Benigní nádory slinných žláz
- Maligní nádory slinných žláz

Nemoci nenádorové

- Sialoadenitida
- Sialolitiáza
- Sialoadenóza

Odkazy

Související články

- Slinné žlázy
- Slina

Zdroj

- BENEŠ, Jiří. *Studijní materiály* [online]. ©2007. [cit. 2009]. <http://jirben2.chytrak.cz/materialy/orl_jb.doc>.
- HAHN, Aleš, et al. *Otorinolaryngologie a foniatrie v současné praxi*. 1. vydání. Praha : Grada, 2007. 390 s. ISBN 978-80-247-0529-3.

Použitá literatura

- KLOZAR, Jan, et al. *Speciální otorinolaryngologie*. 1. vydání. Praha : Galén, 2005. 224 s. ISBN 80-7262-346-X.
- KILIAN, Jan. *Prevence ve stomatologii*. 2. vydání. Praha : Galén, 1999. ISBN 80-7262-022-3.

Slinné žlázy: 1. gl. parotis, 2. gl. submandibularis, 3. gl. sublingualis