

Nervus vestibulocochlearis

Nervus vestibulocochlearis neboli VIII. hlavový nerv.

Somatosenzitivně aferentní vlákna.

Skládá se ze 2 samostatných nervů (n. vestibularis – rovnovážný, n. cochlearis – sluchový), přijímajících informace ze 2 různých smyslových orgánů.

Jádra

- **nervus vestibularis** – 4 jádra – *ncl. vestibularis medialis, lateralis, superior, inferior*
- **nervus cochlearis** – 2 jádra – *ncl. cochlearis anterior, posterior*
- projekce jader – laterální část spodiny *fossa rhomboidea*
- oba nervy vystupují z pyramidy přes **meatus acusticus internus** a vstupují do kmene v mostomozečkovém úhlu

Nervus vestibularis

- přivádí informace z receptorového orgánu – labyrintu do několika oblastí CNS
- vede informace o pohybu organismu vzhledem k vektoru gravitační síly
- díky vestibulárnímu aparátu vnímáme **změnu směru a rychlosti pohybu hlavy** a celého těla v prostoru při pohybu přímočarém i kruhovém
- příslušné vzruchy v odpovědi na polohu a pohyb hlavy vznikají v receptorových smyslových buňkách **macula sacculi a utriculi a v cristae ampullares**, těla buněk jsou uložena v **ganglion vestibulare** na dně meatus acusticus internus

Labyrint

- receptorový orgán vestibulárního aparátu
- je součástí tzv. vnitřního ucha v pyramidě kosti skalní
- je tvořen **3 polokruhovitými kanálky** a dvěma váčky – **utriculus** a **sacculus**
 - polokruhovité kanálky obsahují **ampulární krysty (cristae ampullares)**, jejichž buňky reagují na **pohyb s úhlovým zrychlením (otáčivý pohyb)**
 - utrikulus a sacculus obsahují receptorové orgány – **makula utriculi** a **makula sacculi**, jejichž buňky reagují na **lineární zrychlení (pohyb přímočarý)**

Vestibulární dráha

První neurony vestibulární dráhy

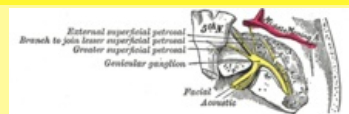
- tvořeny tzv. bipolárními buňkami **ganglion vestibulare** ve vnitřním zvukovodu na dně meatus acusticus internus
- vlákna, která přicházejí do ggl. vytváří 3 krátké nervy:
- **n. utriculoampullaris** (spojením n. ampullaris lateralis, anterior a utricularis) vede vzruchy z macula utriculi, crista ampullaris lateralis a anterior, přechází přes area vestibularis superior
- **n. saccularis**, který vede vzruchy z macula sacculi, přes area vestibularis inferior
- **n. ampullaris posterior**, který vede vzruchy z crista ampullaris posterior, přes foramen singulare
- **periferní výběžky** obalují těla receptorových buněk v ampulárních krystách, utriculu a sacculu
- **centrální výběžky** tvoří vestibulární část n. VIII
- vlákna jdou vnitřním zvukovodem a končí ve čtyřech vestibulárních jádrech v mozkovém kmeni, v rombencefalu, pod spodinou čtvrté komory mozkové – **ncl. vestibularis superior, inferior, medialis et lateralis**
- zde dochází k přepojení na druhé neurony

Druhé neurony vestibulární dráhy

- vytvářejí **vestibulární dráhy** nesoucí informace do CNS.
 - **tractus vestibulospinalis** jde k motoneuronům předních rohů míšních
 - **tractus vestibuloreticularis** do retikulární formace

nervus vestibulocochlearis

sluchově rovnovážný nerv



N. vestibulocochlearis

TA A14.2.01.121 (<https://i.faa.unifr.ch/Public/EntryPage/TA98%20Tree/Entity%20TA98%20EN/14.2.01.121%20Entity%20TA98%20EN.htm>)

Funkce **n. vestibularis**

- reflexní ovlivňování svalového tonu
- udržování rovnováhy
- koordinace pohybů hlavy a očí

n. cochlearis

- sluchová dráha

Odstup z **n. vestibularis**: *ncl. vestibularis medialis, lateralis, superior, inferior*

n. cochlearis: *ncl. cochlearis anterior, posterior*

Obraz obrny *vestibulární systém: vertigo, nauzea, nystagmus, tonické úchytky končetin a trupu, vestibulární ataxie*

sluchová dráha: poruchy sluchu

- **tractus vestibulocerebellaris** do mozečku
- **tractus vestibulobulbaris** k jádrům hlavových, zvláště okohybných nervů
- **tractus vestibulocorticalis** do temporoparietální oblasti

Funkce

- reflexní ovlivňování svalového tonu
- udržování rovnováhy
- koordinace pohybů hlavy a očí

Příznaky poškození vestibulárního systému

- **vertigo** (závratě) – rotační nebo poziční
- **nauzea**
- **nystagmus**
 - u **centrální léze** může mít směr jakýkoliv, ale pokaždé stejný. Může být horizontální, horizontálně rotační či vertikální.
- **Tonické úchytky končetin a trupu** na stranu slabšího aparátu u léze periferní, u centrální léze jakýmkoliv směrem, ale pokaždé stejným.
- **vestibulární ataxie**

Periferní vestibulární syndrom

- způsoben poškozením N. vestibularis a labyrintu (Ménierova choroba, neuronitis vestibularis, zoster oticus, toxické poškození);

příznaky:

- rotační závrať
- nystagmus horizontální či horizontálně-rotační,
- pomalá složka nystagmu, i tonické úchytky končetin mají směr slabšího vestibulárního aparátu – harmonický syndrom

Centrální vestibulární syndrom

- způsoben poškozením **vestibulárních jader** nebo **drah**;

příčiny:

- vaskulární léze, ischemie, záněty, tumory
- komprese a. vertebralis v určité poloze hlavy;

symptomy:

- vertigo – různá intenzita i citlivost na polohu
- nystagmus – horizontální, rotační či vertikální. Není spojitost mezi směrem a tonickými úchytkami končetin – **dysharmonický syndrom**
- kinetóza

Nervus cochlearis

- přivádí do mozku vzruchy z receptorových vláskových smyslových buněk z Cortiho orgánu
- dendrity ganglion cochleare začínají u receptorových **vláskových buněk** v kochleě (Cortiho orgán), zde dochází k transformaci zvukových vln na elektrické signály, které jsou vedeny sluchovým nervem

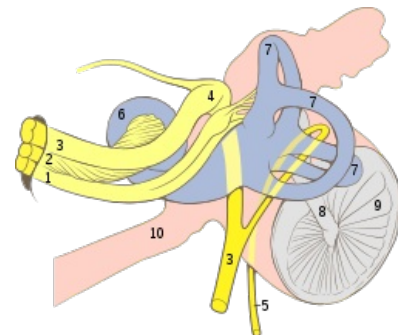
Sluchová dráha

První neurony sluchové dráhy

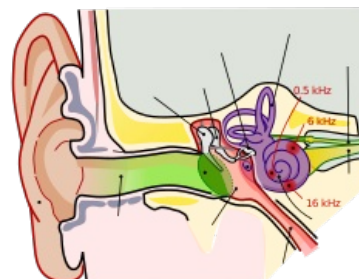
- z Cortiho orgánu se vzruchy šíří dendrity prvního neuronu sluchové dráhy do **ganglion cochleare** - úzký pás *nervové tkáně podél lamina spiralis ossea v canalis spiralis modioli, sleduje závitý hlemýžď*
- svazky axonů směřují k bázi modioli
- lokalizovány v ganglion spirale cochlae a utvářejí nervus cochlearis, ten vystupuje z **meatus acusticus internus** pyramid uspořádaným souborem otvorů - tractus spiralis foraminosus
- končí v **nucleus cochlearis anterior** et **posterior** mozkového kmene
- po výstupu se spojí s n. vestibularis a jako n. vestibulocochlearis vstupuje do pons v *pontocerebellárním úhlu*
- axony této části sluchové dráhy končí v rombencefalu v **nc. cochlearis anterior a posterior** pod recessus lateralis ventriculi quarti

Druhé neurony sluchové dráhy

- dochází k **částečnému křížení** neuronů, část homolaterálně – utváří lemniscus lateralis
- zakončen v **colliculus inferior**, kde dochází k přepojení na třetí neuron



1. Nervus vestibularis, 2. Nervus cochlearis, 3. Nervus intermediofacialis, 4. Ganglion geniculi, 5. Chorda tympani, 6. Cochlea, 7. Ductus semicirculares, 8. Malleus, 9. Membrana tympani, 10. Tuba auditiva



Vestibulokochleární aparát

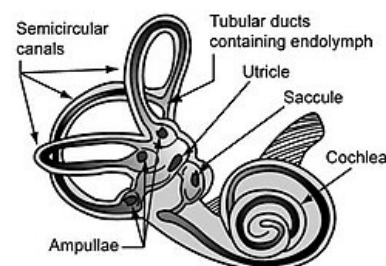


Figure 2: The Vestibular System - semicircular canals and otolith organs

Vestibulární a cochleární orgán s otolity

Třetí neurony sluchové dráhy

- směřují do **corpus geniculatum mediale**, zde se dále přepojují

Čtvrté neurony sluchové dráhy

- přivádí informace do primární sluchové kůry, kterou jsou **Heschlovy závitě** (gyri temporales transversi) area 41 a 42.

Poruchy sluchu

- **hypacusis** = nedoslýchavost
- **surditas (anacusis)** = ztráta sluchu
- **tinnitus** – vnímání neexistujícího zvuku (šumění, pískání,...), způsobeno iritací n. cochlearis, nebo Cortiho orgánu
- **nedoslýchavost**
 - **převodní** – potíží je v zevním zvukovodu (např. cerumen, cizí těleso)
 - **percepční** – způsobena lézí *kochley* (kochleární typ, např. **Ménièreova choroba**) nebo lézí **ncl. cochlearis** (retrokokleární typ, např. schwannom n. vestibuli, léze v mostomozečkovém koutu).
 - neurální – postižení n. VIII. a centrálních aferentních drah
 - **centrální nedoslýchavost** je vzhledem k částečnému křížení vzácností

Odkazy

Související články

Vestibulární syndrom

Použitá literatura

- ČIHÁK, Radomír. *Anatomie 3*. 2. vydání. Praha : Grada Publishing a. s., 2004. 692 s. s. 450-500. ISBN 80-247-1132-X.
- AMBLER, Zdeněk. *Neurologie pro studenty lékařské fakulty*. 1. vydání. Praha : Karolinum, 2001. 399 s. s. 55-63. ISBN 80-246-0080-3.