

Nespecifické střevní záněty

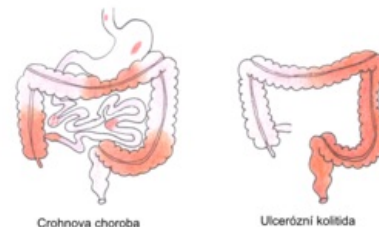
Mezi **nespecifické střevní záněty** ^[1] patří Crohnova choroba (*ileitis terminalis*) a ulcerózní kolitida (*proctocolitis idiopathica*). Jedná se o chronická zánětlivá onemocnění trávicího traktu, která bývají provázena bohatými extraintestinálními příznaky. Obě choroby začínají v dětství nebo během dospívání a jejich etiologie je nejasná. Incidence a prevalence nespecifických střevních zánětů v posledních letech stoupá, 20-30 % pacientů jsou děti do 18 let.^[2]

Crohnova choroba

Jedná se o chronický nespecifický zánět tenkého nebo tlustého střeva (či jakékoli části GIT). Je to segmentální nebo vícesegmentální, transmurnální, v typických případech granulomatózní zánět.

Ulcerózní kolitida

Nespecifický hemoragicko-katarální či ulcerózní zánět konečníku a přilehlé části (popř. celého tračníku) s nárazovým anebo chronicky exacerbuujícím průběhem.



Crohnova choroba vs. ulcerózní kolitida

Neurčitá (nedeterminovaná) kolitida

Jde o zánět tlustého střeva s charakteristickými překrývajícími se rysy Crohnovy choroby i ulcerózní kolitidy nebo s různými atypickými známkami, díky kterým nelze onemocnění jednoznačně zařadit.^[2]

	Crohnova choroba	ulcerózní kolitida ^{[3][2]}
lokalizace	celý trávicí trakt, nejčastěji terminální ileum	rektum a kolon
způsob poškození	segmentární (střídání zánětlivých a nepoškozených úseků)	kontinuální postup orálním směrem
RTG břicha	ztluštění střevní stěny, stenózy	vymizelá haustrace
endoskopie	diskontinuální poškození, fokální afty, lineární vředy	hemoragická sliznice, difúzní zánět, pseudopolypy
histologie	zánět všech vrstev střevní stěny (transmurnální)	zánět sliznice a submukózy
	typické epitelioidní granulomy, lymfocytární infiltráty	kryptitida, kryptové abscesy
klinický obraz	bolesti břicha, průjemy - vzácně s krví	krvavé průjemy s tenezmy
	horečka, úbytek hmotnosti, anorexie, opoždění růstu	
komplikace	tvorba píštělí, stenóz a abscesů	zvýšené riziko vzniku karcinomu

 Podrobnější informace naleznete na stránce Crohnova choroba.

 Podrobnější informace naleznete na stránce Ulcerózní kolitida.

Odkazy

Související články

- Autoimunitní onemocnění • Průjemová onemocnění (rozcestník) • Pseudomembranózní enterokolitida

Externí odkazy

- ZÁDOROVÁ, Zdena. *Česká gastroenterologická společnost : Nespecifické střevní záněty* [online]. ©2007. Poslední revize 2009-01-23, [cit. 2010-05-02]. <<https://www.cgs-cls.cz/informace-pro-pacienty/nespecificke-strevni-zanety/>>.

Reference

- ŠERCLOVÁ, Z, et al. *Doporučené postupy chirurgické léčby pacientů s nespecifickými střevními záněty - 1. část: předoperační příprava* [online]. ©2015. [cit. 2019-06-07]. <<https://www.cgs-cls.cz/wp-content/uploads/2017/02/06.pdf>>.
- LEBL, J, J JANDA a P POHUNEK, et al. *Klinická pediatrie*. 1. vydání. Galén, 2012. 698 s. s. 311-318. ISBN 978-80-7262-772-1.
- MUNTAU, Ania Carolina. *Pediatrie*. 4. vydání. Praha : Grada, 2009. s. 372-377. ISBN 978-80-247-2525-3.