

Nestabilní angina pectoris

Nestabilní angina pectoris (NAP) je **akutní koronární syndrom bez ST elevací** na EKG.

Mezi **akutní koronární syndromy** (AKS) řadíme:^[1]

1. nestabilní anginu pectoris;
2. akutní infarkt myokardu bez elevací ST úseků (NSTEMI);
3. akutní infarkt myokardu s elevacemi ST úseků (STEMI).

Tyto stavy jsou akutní manifestací ischemické choroby srdeční a je třeba je neodkladně řešit. Pacienta s NAP je nutné hospitalizovat na koronární jednotce.

Etiopatogeneze

Patofyziologickou podstatou všech AKS je intrakoronární trombóza nasedající na povrchově poškozený (ruptura, eroze, fisurace), nestabilní aterosklerotický plát. V případě NAP je vzniklá obstrukce koronární tepny neúplná, **nedochází** tak k myokardiální nekróze, hladiny kardiospecifických markerů se tedy **nezvyšují**.^[2]

Mezi příčiny NAP řadíme:^{[1][3][4]}

- neokludující trombózu nasedající na nestabilní aterosklerotický plát;
- progredující aterosklerotický proces;
- progredující neointimální hyperplazii se vznikem restenózy;
- fokální spasmus epikardiální koronární tepny (**Prinzmetalova AP**);
- zánět stěny koronární tepny;
- řadu extrakardiálních mechanismů (tachykardie, thyreotoxikóza, horečka, anémie, hypoxémie, hypotenze).

Klinické formy a klasifikace

Klinické formy NAP ^[1]	
1	klidová AP – manifestuje se v klidu, většinou trvá déle než 20 minut
2	nově vzniklá AP – minimálně III. třídy CCS
3	zhoršená stávající AP – minimálně na III. stupeň CCS
4	poinfarktová AP

Klasifikace stupně AP podle CCS (Canadian Cardiovascular Society) ^{[2][1]}	
CCS I	AP jen při velké námaze, při sportovních aktivitách, rychlé nebo dlouhotrvající zátěži
CCS II	AP při chůzi do kopce, pacient vyjde bez bolesti/zastavení do 1. patra a výše
CCS III	AP i při chůzi po rovině, pacient nevyjde bez bolesti/zastavení do 1. patra
CCS IV	AP při chůzi po bytě, klidové stenokardie

Klinické příznaky

Pacienti udávají **tlakovou/svírající/pálivou bolest na hrudi (stenokardie)**, bolest může vystřelovat do krku, dolní čelisti, horních končetin, zad i do břicha. Bolest obvykle ustoupí do 20 minut. Dále může být přítomna úzkost, nevolnost, zvracení, pocení, závrať, pocit na omdlení, pocit dušnosti.

Typické rozdíly oproti stabilní AP

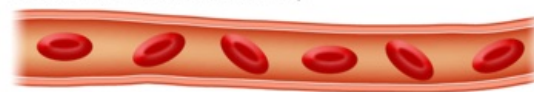- nově vzniklá AP nebo již existující AP, která se v posledních 30 dnech zhoršila
- podání nitrátů nevede k úplné úlevě.
- projevuje se v klidu nebo při námaze, která dosud obtíže nevyvolávala
- přetrvává po ukončení námahy přes 15 min.
- nevolnost a zvracení je rovněž příznakem nestabilní AP

Diagnostika

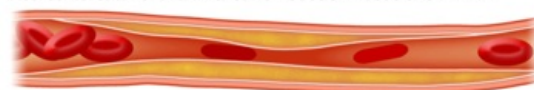
- **Anamnéza:** rizikové faktory (kouření, hyperlipoproteinémie, DM, hypertenze)?, pozitivní rodinná anamnéza?, ICHS?, prodělaný IM?, námahová AP?, koronární angioplastika?, intrakoronární stent?, aortokoronární bypass? jiná onemocnění? trvalá medikace? alergie?.^{[4][1]}
- **Fyzikální vyšetření:** většinou v normě. Může být přítomna tachykardie a zvýšený krevní tlak (aktivace

ATEROSKLERÓZOU UYVOLANÁ ANGINA PECTORIS

Koronární arterie bez aterosklerózy



Ateroskleróza koronární arterie vedoucí k obstrukci => AP



sympatiku).^[4]

- **Nitroglycerinový test:** Při bolesti na hrudi je podán nitroglycerin. Dojde-li k ústupu bolesti do 2 minut, jedná se pravděpodobně o stenokardii. Ústup bolesti po době delší než 10 minut je nespecifický.^[5]
- **EKG:** deprese úseku ST, inverze vlny T, nově vzniklá A-V blokáda?, nově vzniklá raménková blokáda?. Mimo anginózní záchvat bývá EKG zcela normální. Je-li EKG obraz normální i při anginózním záchvatu, svědčí to většinou proti NAP (ev. proti akutní ischemii).^[4]
- **Biochemické markery myokardiální nekrózy:** jsou při NAP negativní (při NAP nedochází k nekróze myokardu).^{[4][2]}
- **Selektivní koronarografie:** by měla být provedena u všech pacientů s NAP. U hemodynamicky stabilních ji provádíme časně, tj. do 48–72 hodin. U hemodynamicky nestabilních ji provádíme okamžitě. Na diagnostickou koronarografii může navázat PCI (perkutánní koronární intervence) nebo CABG (coronary artery bypass grafting).^{[2][1]}

Diferenciální diagnostika

Diferenciálně diagnosticky je třeba vyloučit:

- jiné příčiny bolesti na hrudi (STEMI, NSTEMI, ischemie nekoronárního původu, disekce aorty, aneurysma aorty, perikarditida, myokarditida, plicní embolie, pneumothorax, vertebrogenní algický syndrom apod.).^{[6][4]}

Léčba

Pacienta s NAP je nutno hospitalizovat na jednotce intenzivní péče s trvalým monitoringem vitálních funkcí a EKG (nejlépe na koronární jednotce).

Iniciální léčba pacienta s AKS. Převzato z ^[1] .
kontinuální monitoring vitálních funkcí a EKG
zavedení i.v. kanyly
podání kyslíku 4–8 l/min
natočení 12-ti svodového EKG
odběr krve pro stanovení markerů myokardiální nekrózy
analgesedace (opiáty)
ASA 150–300 mg i.v. nebo p.o. ^[7]
heparin 5000 j i.v./enoxaparin 1 mg/kg s.c./i.v.
klopidogrel 300–600 mg i.v. (zvážit inhibitory IIb/IIIa)
metoprolol i.v. dle klinického stavu

- **Antitrombotická léčba:** ASA, clopidogrel, IIb/IIIa inhibitory.
- **Antikoagulační léčba:** heparin, nízkomolekulární heparin.
- **Antiischemická léčba:** β-blokátor (metoprolol), nitrát, blokátor kalciového kanálu (amlodipin, felodipin).
- **Hypolipidemická léčba:** statin.

Odkazy

Související články

- Angina pectoris
- Prinzmetalova angina pectoris
- Infarkt myokardu
- Ischemická choroba srdeční

Externí odkazy

- Nestabilná angina pectoris (TECHMED) (<https://www.techmed.sk/nstemi-infarkt-myokardu-a-instabilna-angina-pectoris/>)

Reference

- BĚLOHLÁVEK, J a M ASCHERMANN. Doporučený postup pro diagnostiku a léčbu akutních koronárních syndromů bez elevací ST úseků na EKG. *Cor et Vasa* [online]. 2008, roč. 50, vol. Suppl, s. 1S7–1S23, dostupné také z <http://www.kardio-cz.cz/resources/upload/data/141_aschermann_supl.pdf>. ISSN 1803-7712.
- ČEŠKA, Richard, et al. *Interna*. 1. vydání. Praha : Triton, 2010. 855 s. ISBN 978-80-7387-423-0.
- ASCHERMANN, Michael. Doporučení k diagnostice a léčbě nestabilní anginy pectoris - revize 2002. *Cor et Vasa* [online]. 2002, roč. 44, vol. 7-8, s. K123–K143, dostupné také z <<http://www.kardio-cz.cz/index.php?&desktop=clanky&action=view&id=86>>. ISSN 1803-7712.
- GREGOR, P a R JIRMÁŘ. Nestabilní angina pectoris. *Kardiologické fórum* [online]. 2003, roč. 2, vol. -, s. 13-15, dostupné také z <http://www.kardiologickeforum.cz/pdf/kf_03_02_02.pdf>. ISSN 1801-7606.
- ČEŠKA, Richard, ŠTULC, Tomáš, Vladimír TESAŘ a Milan LUKÁŠ, et al. *Interna*. 3. vydání. Praha : Stanislav Juhaňák - Triton, 2020. 964 s. s. 189-200. ISBN 978-80-7553-780-5.

6. HRADEC, Jaromír a Jiří SPÁČIL. *Vnitřní lékařství. Svazek II, Kardiologie, angiologie*. 1. vydání. Praha : Galén : Karolinum, 2001. ISBN 80-7262-106-8.
7. P. Widimský, et al. Summary of the 2015 ESC Guidelines for the management of acute coronary syndromes in patients presenting without persistent ST-segment elevation. Prepared by the Czech Society of Cardiology. *Cor et Vasa* 58 (2016) e4–e28, jak vyšel v online verzi *Cor et Vasa* na <<http://www.sciencedirect.com/science/article/pii/S0010865016000059>>