

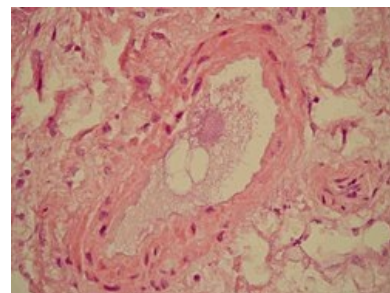
Netrombotická plicní embolie

Tuková embolie

- Až u ½ vážných traumat,
- většinou asymptomatická, pravostranné srdeční selhání, ARDS,
- **léčba:** podpůrná (UPV, kortikoidy, diuretika).

Amniová embolie

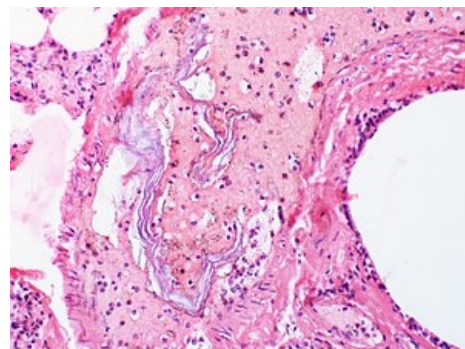
- embolizací amniové tekutiny, fragmentů trofoblastu a deciduy během těžkého porodu,
- embolizovaný materiál vysoce trombogenní + aktivuje koagulaci,
- příčinou 10 % mateřských úmrtí,
- specifická th. neexistuje.



Tuková embolie

Vzduchová embolie

- Při poranění velkých žil na krku / komplikace katetrizace centrálního žilního řečiště + operací vsedě,
- vede ke kolapsu,
- **léčba:** uložení pacienta na levou stranu hlavou dolů → přemístění vzduchové bubliny z výtokové části pravé komory + katetrizační / punkční odstranění vzduchu, hyperbarická oxygenoterapie,
- letalita až 50 %.



Embolizace amniové tekutiny

Septická embolie

- Břišní abscesy, infekční endokarditida u i.v. narkomanů,
- **léčba:** ATB, chirurgická.

Nádorová embolie

- Embolizace maligní tkáně / myxomu levé síně,
- akutní / subakutní plicní embolie.

Embolizace cizího tělesa

- Komplikace invazivních výkonů,
- **léčba:** katetrizační odstranění materiálu.

Odkazy

Související články

- Plicní embolie
- Embolie
- Cor pulmonale

Použitá literatura

- KLENER, P, et al. *Vnitřní lékařství*. 3. vydání. Praha : Galén, 2006. ISBN 80-7262-430-X.