

Os lacrimale

Slzní kost patří k drobným, tenkým kostem v lebce. Je umístěna do vnitřní stěny očníce.

Anatomické struktury

Lakrimální kost je zasazena ve ventrálním prostoru lebky tak, že se stýká:

- kraniálně s čelní kostí,
- ventrálně a kaudálně s horní čelistí,
- dorsálně s očníkovou plochou čichové kosti.

Díky své poloze hledí laterálně do očníce a mediálně do nosní dutiny.

Slzní kost obsahuje jamku pro slzní vak, fossa saci lacrimalis, ve struktuře sulcus lacrimalis. Odtud pokračuje nasolacrimální kanál.

Nejběžnější variace

Slzní kost díky své velikosti může úplně chybět. Nasolacrimální kanál je tak tvořen jinými kostmi.

Odkazy

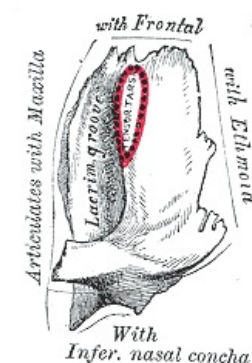
Související články

- Kostí neurocrania
- Očníce
- Dutina nosní

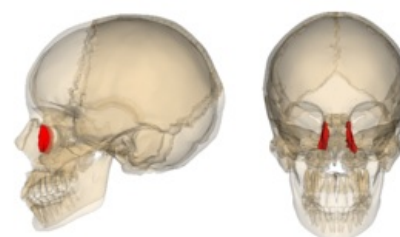Použitá literatura

- ČIHÁK, Radomír. *Anatomie I.* 2. vydání. Praha : Grada, 2001. 516 s. s. 161. ISBN 978-80-7169-970-5.

Os lacrimale	
	kost slzní
TA	A (https://ifaa.unifr.ch/Public/EntryPage/TA98%20Tree/Entity%20TA98%20EN/%20Entity%20TA98%20EN.htm)
Artikulující kosti	čelní kost, horní čelist, čichová kost
Funkce	tvoří laterální stěnu nosní dutiny pod lebkou, tvoří zadní polovinu kostní jamky pro slzní váček
Osifikace	desmogenní



Levá slzní kost, pohled na očníkovou stranu



Slzní kost v lebce