

Ossa tarsi

Mezi *ossa tarsi* neboli kosti zánártní patří talus, calcaneus, os naviculare, os cuboideum a ossa cuneiformia.

Talus

Talus neboli kost hlezenní je nejproximálnější z tarsálních kostí. Tuto kost můžeme rozdělit na tři části:

- **trochlea tali** – proximální výběžek pro skloubení s kostmi bérce;
- **corpus tali** – nachází se pod trochleou, dorzálně vybíhá v **processus posterior tali**, který je rozdělen žlábkem, **sulcus tendinis musculi flexoris hallucis longi** na dva hrbolky – **tuberculum mediale** et **tuberculum laterale**. Na spodní straně jsou tři koubní plochy – **facies articularis talaris posterior**, **mediale** et **anterior**. Mezi střední a zadní ploškou je hluboká rýha, **sulcus tali**. Laterálně vybíhá v **processus lateralis tali**;
- **caput tali** – hlavice kosti, artikulující s os naviculare.

Calcaneus

Calcaneus neboli kost patní je největší z tarsálních kostí. Na této kosti rozlišujeme následující útvary:

- **facies articularis talaris anterior, media, posterior calcanei** – kloubní plochy pro spojení s talem;
- **sulcus calcanei** – zářez, který se přikládá k *sulcus tali* a společně vytvářejí dutinu, **sinus tarsi**;
- **sustentaculum tali** – výstupek na mediální straně calcaneu, který zdola podepírá talus. Za ním je otisk šlachy musculi flexoris hallucis longi;
- **trochlea peronealis** – malý výběžek na laterální straně calcaneu, pod ním je žlábek po otisku šlachy m. peronei longi;
- **tuber calcanei** – místo úponu Achillovy šlachy, vybíhá dopředu ve dva hrbolky, **processus medialis** et **lateralis tuberis calcanei**;
- **facies articularis cuboidea** – kloubní plocha pro artikulaci s os cuboideum.

Os naviculare

Os naviculare neboli kost loďková je oploštělá kost proximálně kloubně spojená s talem a distálně s ossa cuneiformea. Na mediální straně je hmatný orientační hrbolík, **tuberositas ossis navicularis**.

Os cuboideum

Os cuboideum neboli kost krychlová je kost, která proximálně artikuluje kloubně s calcaneem, distálně má kloubní plochy pro čtvrtý a pátý metatars. Na plantární ploše je šikmo jdoucí hluboká rýha pro šlahu musculus peroneus longus. Na os cuboideum také rozeznáváme **tuberositas ossis cuboidei** sloužící pro úpon ligament.

Ossa cuneiformia

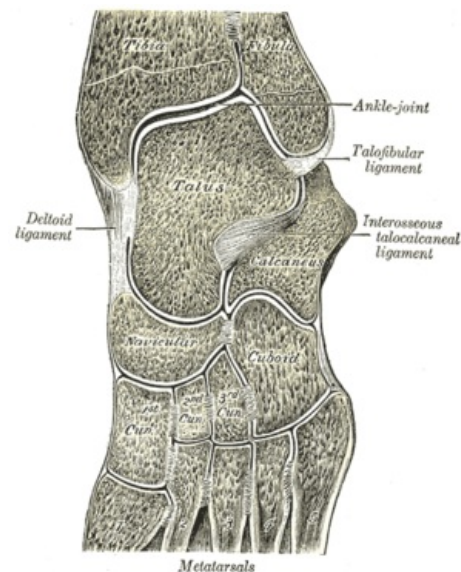
Ossa cuneiformea neboli kosti klínovité navazují na os naviculare. Rozeznáváme tři tyto kosti:

- **os cuneiforme mediale** – největší;
- **os cuneiforme intermedium** – nejmenší;
- **os cuneiforme laterale**.

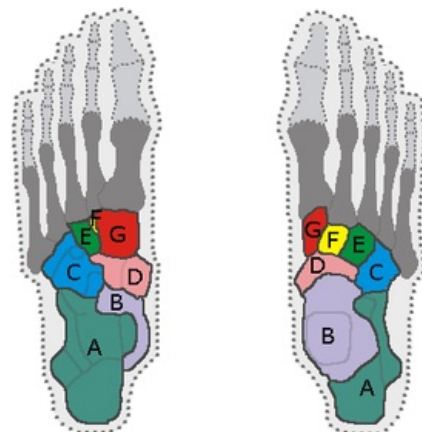
Odkazy

Související články

- Articulatio talocruralis
- Klouby nohy



Ossa tarsi



Ossa tarsi. A: calcaneus, B: talus, C: Os cuboideum, D: Os naviculare, E: Os cuneiforme laterale, F: os cuneiforme intermedium and G: os cuneiforme mediale. Vlevo pohled od dorsa nohy, v pravo pohled od planta nohy.

- Kostí dolní končetiny

Použitá literatura

- PETROVICKÝ, Pavel, et al. *Anatomie s topografií a klinickými aplikacemi I : Pohybové ústrojí*. 1. vydání. Martin, SR : Vydavatelství Osvěta, 2001. 463 s. ISBN 80-8063-046-1.

Doporučená literatura

- ČIHÁK, Radomír. *Anatomie*. 2. vydání. Praha : Grada Publishing, a.s., 2008. 516 s. sv. 1. ISBN 80-7169-970-5.
- PETROVICKÝ, Pavel, et al. *Anatomie s topografií a klinickými aplikacemi I : Pohybové ústrojí*. 1. vydání. Martin, SR : Vydavatelství Osvěta, 2001. 463 s. ISBN 80-8063-046-1.