

Otřes mozku

Otřes mozku neboli **komoce mozková** (lat. *commotio cerebri*) je náhlá krátkodobá reversibilní úrazová porucha činnosti CNS. Nemá žádné trvalé následky. Objektivní neurologický nález je bez ložiskových změn.

Etiologie

Dysfunkce ascendentní retikulární formace.

Klinický obraz

Ztráta vědomí na 5 minut a méně.^[1] max. 30 minut^[2].

Po probnutí z bezvědomí může být přítomna retrogradní či anterogradní amnézie (trvá méně než 1 hodinu) a zmatenost.^[1] Také jsou přítomny nauzea, zvracení, difúzní bolesti hlavy, závratě, nejistota v prostoru při prudkých pohybech, pohledu vzhůru, při chůzi po schodech. Dále ortostatická tachykardie a hypotenze, poruchy koncentrace, paměti, pocení, palpitace, poruchy spánku.

U 50 % postižených tyto příznaky perzistují jako tzv. *postkomoční syndrom*, někdy se rozvinou i několik dní po propuštění z nemocnice. Tento stav může trvat i řadu měsíců.^[2]

Diagnóza

Anamnéza + normální neurologický nález. Pomocná vyšetření: rtg lebky a krční páteře.

Grading komoce

- **Komoce I. stupně** – zmatenost kratší než 15 minut, rekonvalescence několik dní;
- **komoce II. stupně** – pouhá zmatenost, kvalitativní porucha vědomí, rekonvalescence několik dní;
- **komoce III. stupně** – bezvědomí jakékoli délky;
 - krátké bezvědomí, amnézie < 1 hodina → 6–12 týdnů rekonvalescence;
 - bezvědomí > 10 minut, amnézie 4–6 hodin → více než 3 měsíce rekonvalescence.

Léčba

Hospitalizace na chirurgickém oddělení, klid na lůžku, observace 3–5 dní (sledování stavu vědomí, hybnost a velikost zornic), symptomatická terapie, pracovní neschopnost 7–14 dní.^[1], ev. až 3 týdny^[2]

Prognóza

Dobrá, odezní bez trvalých následků.^[1]

Postkomoční syndrom

Postkomoční syndrom je pozdní následek komoce. Projevuje se řadou nespecifických, ale prokazatelných příznaků, ke kterým patří:

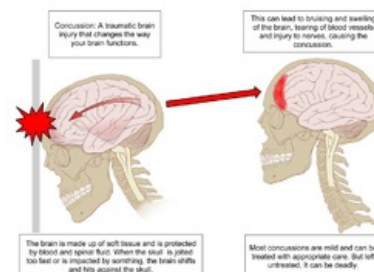
- přetrvávající bolest hlavy,
- poruchy pozornosti, soustředění a paměti,
- únavnost,
- podráždění, intolerance, frustrace,
- tinnitus,
- anxieta,
- poruchy spánku.

Tento stav může přetrvávat několik dní až tři měsíce.^[3]

Odkazy

Související články

- Kraniocerebrální traumata



Otřes mozku

- Otřes mozku/PGS
- Otřes mozku/PGS/diagnostika

Reference

1. NEVŠÍMALOVÁ, Soňa, Evžen RŮŽIČKA a Jiří TICHÝ. *Neurologie*. 1. vydání. Praha : Galén, 2005. s. 163-170. ISBN 80-7262-160-2.
2. AMBLER, Zdeněk. *Základy neurologie*. 6. vydání. Praha : Galén, 2006. s. 171-181. ISBN 80-7262-433-4.
3. Přednáška z neurochirurgie, 19. 5. 2011, Doc. MUDr. Ing. Jaroslav Plas, ÚVN Praha.